

# AE-Bulletin

## Periprothetische Frakturen des Hüft- und Kniegelenkes

---

2011



ARBEITSGEMEINSCHAFT ENDPROTHETIK





### Die Versorgung periprothetischer Frakturen verlangt den „ganzen Orthopäden und Unfallchirurgen“

Verehrte Kolleginnen und Kollegen, liebe AE-Mitglieder,

eine steigende Anzahl von Menschen mit endoprothetischer Versorgung sowie die zunehmende Lebensdauer führt zwangsläufig dazu, dass wir uns auch vermehrt mit potentiellen Komplikationen auseinandersetzen müssen. Die periprothetische Fraktur gehört dabei zu denjenigen Problemen, die in ihrer Komplexität gerne unterschätzt werden. Eine inadäquate Beurteilung der Ausgangssituation kann zu falscher Therapiestrategie führen und die notwendige Verfügbarkeit geeigneter Operationstechniken bzw. Implantate ist nicht immer sichergestellt. Aber selbst bei korrektem Vorgehen erschweren oft altersassoziierte Risikofaktoren wie Osteoporose, schlechte Knochendurchblutung und eingeschränkte Compliance den Heilungsverlauf.

Es gibt kaum ein anderes Feld, auf dem lernbereite Orthopäden und Unfallchirurgen schon in der Vergangenheit ebenso viel voneinander profitieren konnten wie beim Management periprothetischer Frakturen: So musste beispielsweise bei der Ersteinschätzung der Traumatologe die oft subtilen Zeichen einer möglichen Prothesenlockerung kennen und der Orthopädische Chirurg die Prinzipien der osteosynthetischen Versorgung auch komplexer Frakturen beherrschen. Diese Anforderungen gelten heute um so mehr und es ist erfreulich, dass mit dem Zusammenwachsen der Fächer das Lernen einfacher geworden ist.

Die AE hat als gemeinsame Gesellschaft ehemals noch genuiner Orthopäden und Unfallchirurgen also gute Gründe, das Thema der periprothetischen Fraktur zum Schwerpunkt des diesjährigen Sektionstages beim Kongress unseres Faches zu machen. Wir leben das Prinzip des gemeinsamen Lernens wie auch Vermitteln von Kenntnissen. Dies gilt für die Grundversorgung der Endoprothetik ebenso wie für spezialisierte Revisionschirurgie. Deshalb sind wir den wissenschaftlichen Leitern für die Organisation des ausgesprochen spannenden Programmes unseres Thementages dankbar. Wir freuen uns, dass Referenten mit besonderer Erfahrung unserer Bitte entsprochen haben, ihre Beiträge auch schriftlich für Sie zusammenzufassen. Damit entsteht ein Themenheft, das den „state-of-the-art“ nicht besser zusammenzufassen könnte und hoffentlich dazu beiträgt, Ergebnisqualität in einem zunehmend komplexer werdenden Umfeld zu halten und sogar weiter zu verbessern.

Im Namen unseres Präsidiums wünsche ich Ihnen viel Freude beim Lesen – sei es zur Vertiefung nach der Teilnahme am AE-Sektionstag oder auch als Ersatz, wenn Ihnen ein Besuch nicht möglich war.

Prof. Dr. med. Klaus-Peter Günther  
AE-Präsident





## Periprothetische Frakturen des Kniegelenkes

- 06-10 Risikofaktoren und Klassifikation periprothetischer Frakturen T. Mittlmeier
- 11-19 Voraussetzungen für eine erfolgreiche Osteosynthese K.-D. Schaser
- 20-24 Revisionsendoprothetik bei periprothetischer Fraktur R. Windhager

## Periprothetische Frakturen des Hüftgelenkes

- 25-27 Periprothetische Frakturen des Azetabulums C. Perka
- 28-31 Kriterien zur Beurteilung der Schaftstabilität bei periprothetischen Frakturen T. Gehrke
- 32-34 Osteosynthesetechniken bei periprothetischen Frakturen F. Gebhard
- 35-37 Technik der endoprothetischen Revision bei periprothetischen Frakturen B. Fink
- 41-51 Literatur

## Epidemiologie

Periprothetische Frakturen am Kniegelenk sind binnen der letzten Jahre zunehmend häufiger zu beobachten entsprechend der demographischen Entwicklung, einer Ausweitung der Indikationsstellung zum Gelenkersatz und der Prävalenz zahlreicher Risikofaktoren im Patientenkollektiv [4,11,13]. Im Mittel treten periprothetische Frakturen am Knie binnen 2 - 4 Jahren nach dem Primäreingriff auf [4]. Zwischen 0,3 und 5,5% aller Patienten nach primärem Kniegelenkersatz erleiden als Komplikation eine periprothetische Fraktur [3,4,10]. Nach Revisionsprothetik ist gar mit Frequenzen bis zu 30% zu rechnen [3,13]. Am häufigsten sind suprakondyläre Femurfrakturen (0,3 - 2,5% primär, 1,6 - 38% sekundär) zu registrieren, wobei wir intra- von postoperativen Frakturen unterscheiden müssen. Gerade bei intraoperativen Frakturen können wir von einer hohen Dunkelziffer ausgehen, da nicht oder wenig dislozierte Frakturen oft gar nicht registriert werden und ohne chirurgische Intervention ausheilen können [3,5]. Die Zahl periprothetischer Tibiafrakturen ist mit 0,3 - 0,5% deutlich geringer einzuschätzen [10,13], wobei das Verhältnis von intra- zu postoperativen Frakturen anhand großer Studienkollektive mit 1:4 angegeben wird [6]. Noch seltener sind Frakturen der Patella mit 0,15 - 0,6% [4]. Periprothetische Patellafrakturen sind ohne vorangegangenen Gleitflächenersatz sogar extrem selten; allerdings sind beinahe die Hälfte der Frakturen asymptomatisch [3]. Nach Revisionseingriffen ist mit einem 6fachen Anstieg des Frakturrisikos zu rechnen [13]. Die meisten Patellafrakturen treten schon binnen 1 - 2 Jahren nach dem Eingriff auf [3].

Ursächlich für eine periprothetische Fraktur am Kniegelenk sind selten höher energetische Traumata etwa im Rahmen von Verkehrsunfällen. Den größten Anteil haben niedrig-energetische Frakturmechanismen wie ein Sturz auf das Knie oder inadäquate Traumata bei lokalen Risikoparametern (z.B. bei Prothesenlockerung, Osteolysen, Infekt, Komponentenmalalignment, Arthrofibrose bzw. nach Revisionsendoprothetik) bzw. bei Vorliegen weiterer allgemeiner Risikofaktoren [4] (Tab. 1). Abgrenzen lassen sich ferner Stressfrakturen, Frakturen bei Implantatversagen und Frakturen bei avaskulärer Knochennekrose [10].

## Periprothetische Femurfraktur

### Risikofaktoren

Neben den allgemeinen Risikofaktoren (Tab. 1) sind weitere spezielle Risikofaktoren für die Entstehung einer periprothetischen Femurfraktur zu nennen: Bei den intraoperativen Frakturen sind technische Probleme wie die diaphysäre Perforation mit dem intramedullären Ausrichtstab oder metaphysäre Frakturen (interkondyläre oder monokondyläre

Frakturen) bei reduzierter Knochenfestigkeit oder bei entsprechender Manipulation mit Probeimplantaten etwa bei der Revisionsprothetik mit höhergradig stabilisierten Komponenten zu erwähnen. Bei postoperativen Frakturen prädisponiert insbesondere eine reduzierte Gelenkbeweglichkeit bei Arthrofibrose durch die beim Gehen resultierenden Hebelkräfte zur Fraktur des distalen Femur [1]. Zur Bedeutung des intraoperativen Anfräsens des anterioren Kortex gibt es widersprüchliche Statements; während historischerweise diesem Umstand große Bedeutung für eine konsekutive periprothetische Femurfraktur beigemessen wurde und biomechanische Modelluntersuchungen bestätigten, dass das Anfräsen des anterioren Kortex bei der Implantation der Femurkomponente einen erheblichen Risikofaktor für eine kernnahe Femurfraktur bedeutet, zeigten klinische Studien kein analoges Resultat – vermutlich aufgrund des konsekutiven ossären Remodelings [15]. Die Datenlage ist hierzu allerdings uneindeutig, nicht zuletzt wegen der relativ geringen Inzidenz mit unzureichenden klinischen Fallzahlen [11].

## Klassifikation

Frühe Versuche einer Klassifikation orientierten sich anhand der damals vorhandenen limitierten Erfahrungen mit periprothetischen Frakturen bzw. unter dem Primat einer konservativen Therapie entweder an gängigen Konzepten der Einteilung suprakondylärer Femurfrakturen (z.B. Neer-Klassifikation) oder entwickelten diese unter Integration prothesenspezifischer Kriterien bzw. der Prognose weiter [9]. Eine Entscheidungshilfe zur Therapiewahl bieten diese historischen Klassifikationen kaum. Dementsprechend wurden neue und einfach praktikable Klassifikationen publiziert, die eine gewisse Zuordnung des Frakturtyps zu spezifischen chirurgischen Therapieoptionen erlauben [14,15].

Weite Anwendung findet heute die Klassifikation nach Rorabeck und Taylor [14], die drei Frakturtypen unterscheidet:

- Typ I: eine undislozierte Fraktur ohne Komponentenlockerung
- Typ II: eine Fraktur mit mehr als 5mm Dislokation oder mehr als 5° Angulation ohne Komponentenlockerung
- Typ III: jegliche suprakondyläre Fraktur mit Komponentenlockerung.

Kim und Mitarbeiter haben diese Klassifikation weiter entwickelt unter zusätzlicher Beurteilung der Knochenqualität im distalen Femurfragment [8]. Im Weiteren ist auch die Klassifikation von Su und Kollegen [15] einfach und reproduzierbar: Typ I-Frakturen liegen proximal der femoralen Prothesenkomponente, bei Typ II-Frakturen beginnt die

Frakturlinie auf Höhe der proximalen Begrenzung der Femurkomponente und breitet sich nach proximal aus. Bei Typ III-Frakturen liegen sämtliche Frakturanteile distal der proximalen Begrenzung des anterioren Prothesenschildes.

## Periprothetische Tibiafrakturen

### Risikofaktoren

Neben den allgemeinen Risikofaktoren (Tab. 1) werden in der Literatur vielfältige weitere Risikofaktoren benannt, die eine periprothetische Tibiafraktur begünstigen können [4]. Risiken der chirurgischen Präparation sind von Prothesendesignfaktoren zu differenzieren. Varuspositionierung und Malrotation der Tibiakomponente, Irregularitäten der knöchernen Anatomie der proximalen Tibia, z.B. nach vorangegangener Fraktur oder kniegelenksnaher Umstellungsosteotomie, eine zementfreie Implantationstechnik, insbesondere der Gebrauch von Impaktoren zur Verdichtung der Tibiakopfspongiosa sowie langstielige Prothesenkomponenten, die ein kortikales Impingement verursachen können, und ossäre Defekte, wie sie bei der Revisionsendoprothetik resultieren können, sind in erster Linie als Risikofaktoren zu nennen [2]. Eine forcierte Probereposition kann ebenfalls zur Tibiafraktur führen. Ein hohes Risiko birgt auch eine Osteotomie der Tuberositas tibiae.

### Klassifikation

Eine umfassende Klassifikation aufgrund von Erfahrungen mit 102 periprothetischen Tibiafrakturen wurde von Felix und Mitarbeitern [6] entwickelt. Sie berücksichtigt den Zeitpunkt der Fraktur (intraoperativ versus postoperativ), die Lagebeziehung zur Tibiakomponente und die Verankerung (stabil versus gelockert). Typ I-Frakturen liegen in der Tibiakopfregion und ziehen in das Interface. Typ I A-Frakturen liegen in der Regel medialseitig und werden auch nach unikompartmentalem Gelenkersatz beobachtet. Typ I B-Frakturen liegen ebenfalls meist medial und finden sich in Kombination mit einem frakturierten Prothesenplateau, insbesondere bei Varusfehlpositionierung der Prothese. Typ I C-Frakturen treten meist im Rahmen der Revisionsprothetik, z.B. nach dem Entfernen einer gut fixierten Tibiakomponente, auf.

Typ II-Frakturen finden sich im meta-/diaphysären Übergangsbereich. Typ II A-Frakturen lassen im Regelfall eine traumatische Genese erkennen. Typ II B-Frakturen treten bei Tibiakomponenten mit längerem Stiel und umschriebenen Osteolysen oder Defekten auf. II C-Frakturen resultieren beim Einbringen langstieliger Revisionskomponenten.





Typ III-Frakturen liegen unterhalb der Tibiakomponente im Schaftbereich. Sie sind meist traumatischer Genese mit stabiler Tibiakomponente (Typ III A) bzw. finden sich als Ermüdungsfrakturen bei Fehlpositionierung der Knie-TEP oder Offset-Implantaten. Typ III B und III C-Frakturen sind selten und treten bei massiven Defekten der proximalen Tibia auf bzw. bei der Implantation langstieliger, nicht zementierter Revisionsimplantate auf.

Typ IV-Frakturen schließen den distalen Kniestreckapparat bzw. die Tuberositas tibiae ein.

## **Periprothetische Frakturen der Patella**

### **Risikofaktoren**

Neben den allgemeinen Risiken (Tab. 1) finden sich periprothetische Patellafrakturen bei Patienten mit guter Knieflexion und hohem Aktivitätsniveau. Die Frakturinzidenz bei Männern ist höher als bei Frauen [12]. Darüber hinaus gibt es zahlreiche Risiken, die teils im Implantatdesign teils in der chirurgischen Technik begründet sind. Beim posterior stabilisierten Gleitflächenersatz, dem patellaren Gleitflächenersatz mit nur einem großen zentralen Verankerungszapfen, metal back-Komponenten sowie zementfrei fixierten Patellakomponenten besteht ein erhöhtes postoperatives Frakturrisiko.

Entscheidend ist die chirurgische Technik [4]: eine großzügige Resektion der Patella-gleitfläche mit einer resultierenden Patelladicke  $< 10$  mm, eine Störung der Vaskularisation der Patella durch ausgiebiges laterales Release oder Release der Quadrizepssehne, eine ausgiebige Resektion des Hoffa-Fettkörpers, eine thermische Schädigung durch Knochenzement und Ausbildung einer Osteonekrose und jegliche Form eines patello-femoralen Malalignments erhöhen das Risiko einer periprothetischen Patellafraktur.

### **Klassifikation**

Anhand einer Fallserie von 36 Patellafrakturen nach totalem Kniegelenkersatz unterschieden Goldberg und Mitarbeiter [7] vier Formen der periprothetischen Patellafraktur: Bei Typ I sind sowohl der Streckapparat als auch die Verankerung des Patella-implantats intakt, es handelt sich um überwiegend periphere Patellafrakturen. Bei Typ II ist entweder der Streckapparat oder das Implantatlager geschädigt. Bei Typ III mit Fraktur des unteren Patellapols werden zwei Untergruppen unterschieden: Typ III A mit Läsion des Ligamentum patellae, also Dysfunktion des Streckapparats und Typ III B ohne Dislokation bzw. mit intaktem Streckmechanismus. Unter Typ IV werden sämtliche Formen der Patellafraktur mit Luxation (mit und ohne Implantatlockerung) verstanden.

Relevant sind nach Analysen von 85 periprothetischen Patellafrakturen die Funktion des Streckapparats, Implantatlockerung und residuale Knochenqualität [12]. Dementsprechend haben Ortiguera und Berry [12] jegliche Frakturmorphologie in ihrer Klassifikation ganz außer Betracht gelassen und nur drei Typen der periprothetischen Patellafraktur unterschieden (Tab. 2).

## Tabellen

**Tab. 1.** Allgemeine Risikofaktoren für eine periprothetische Fraktur nach Knie-TEP

- Osteoporose
- Erkrankungen des rheumatischen Formenkreises
- Metabolische Knochenkrankungen
- Steroidmedikation
- Hohes Alter
- Weibliches Geschlecht
- Neurologische Erkrankungen (z.B. Epilepsie, M. Parkinson, Myasthenie, Ataxie, Myelopathien, Poliomyelitis)

**Tab. 2.** Klassifikation periprothetischer Patellafrakturen nach Ortiguera und Berry [2002]

- Typ I stabil verankertes Implantat, funktionsfähiger Kniestreckapparat  
 Typ II Unterbrochener Kniestreckapparat mit und ohne gelockertem Patellaimplantat  
 Typ III Gelockertes Patellaimplantat mit intaktem Kniestreckapparat  
     A adäquates knöchernes Implantatlager (Patelladicke > 10 mm)  
     B ungenügendes knöchernes Implantatlager (Patelladicke < 10 mm, Mehrfragmentfraktur, die einen neuerlichen Gleitflächenersatz verhindert)

Prof. Dr. med. Thomas Mittlmeier  
 Abteilung für Unfall- und Wiederherstellungschirurgie  
 Chirurgische Klinik und Poliklinik der Universität Rostock  
 Schillingallee 35  
 18055 Rostock  
 Telefon 0381 / 494 60 51  
 Fax 0381 / 494 60 52  
 thomas.mittlmeier@med.uni-rostock.de



## Zusammenfassung

Die Inzidenz periprothetischer Frakturen des Kniegelenkes (Femur, Tibia und Patella) steigt mit steigender Implantationsfrequenz von Knie-TEP-Implantationen stetig an. In Abhängigkeit von der Lokalisation können neben reinen Traumata auch implantations-spezifische Parameter und Implantatlockerungen ursächlich sein. Es liegen inzwischen exakte Klassifikationen der periprothetischen Frakturen nach Knie-TEP für die drei Lokalisationen an Femur, Tibia und Patella vor, die die Basis für ein differenziertes Therapiekonzept darstellen. Trotz einer Vielzahl verfügbarer Behandlungsoptionen weisen die heutigen funktionellen Behandlungsergebnisse und die hohen Raten an Komplikationen darauf hin, dass nur die adäquate Analyse der Frakturursachen und die Umsetzung in ein individuell optimiertes, weichteilschonendes Behandlungskonzept die Option bietet, eine vergleichsweise identische funktionelle Wiederherstellung des Patienten wie vor dem Frakturereignis zu erzielen.

## Einleitung

In Deutschland nimmt die Zahl der Knie-TEP-Implantationen stetig zu. Bei ca. 175 000 geschätzten Knie-TEP-Implantationen im Jahr in Deutschland und zunehmender Lebenserwartung der Patienten mit steigenden Standzeiten der Knieendoprothesen sowie hoher Prävalenz von Risikofaktoren ist auf jeden Fall mit einer Steigerung periprothetischer Frakturen zu rechnen (1-7).

Im Vergleich zu den Therapieverfahren periprothetischer Frakturen nach Hüft-TEP bedingen die Unterschiede in der anatomischen Region sowie implantatassoziierte Konstruktionsmerkmale der Knieendoprothetik ein differentes Therapiekonzept. Da die periprothetischen Frakturmuster nicht den typischen Frakturklassifikationen der allgemeinen Traumatologie entsprechen, sind diese klassischen Frakturklassifikationen auch nicht hilfreich und können nicht als Grundlage für eine Therapieentscheidung periprothetischer Frakturen dienen (5). Durch die konsequente Systematisierung der typischen periprothetischen Frakturmuster sind jedoch valide Klassifikationen für die periprothetischen Frakturen von Femur, Tibia und Patella erarbeitet worden. Diese können die Differentialindikation der Rekonstruktionsverfahren bestimmen und korrespondierenden Therapiealgorithmen zugeordnet werden. Wiederum vergleichbar zur Versorgung periprothetischer Frakturen nach Hüft-TEP ist auch bei derartigen Frakturen nach Knie-TEP die Beantwortung der Frage hinsichtlich des Vorlegens einer Prothesenlockerung zentraler Dreh- und Angelpunkt in der Wahl des einzusetzenden operativen Verfahrens (osteosynthetische Rekonstruktion versus Komponenten/Prothesenwechsel) (5).

## Ursachen und Epidemiologie

Aktuell wird die Inzidenz periprothetischer Frakturen nach totalem Kniegelenkersatz mit etwa 1 % (Range 0,3 – 2,5 %) angegeben (1-7). Periprothetische Femurfrakturen finden sich mit 0,3 – 2 % häufiger als periprothetische Frakturen der Tibia mit 0,3 – 0,5 % (2) oder der Patella (bis zu 0,6 %) (3,5). Erwartungsgemäß ist bei und nach einem Prothesenwechsel mit einer höheren Inzidenz periprothetischer Frakturen als im Rahmen der Primärendoprothetik zu rechnen (3,5). Ursächlich für die Fraktur sind nur selten höher energetische Traumata. Gleichfalls selten sind Stressfrakturen, Frakturen bei Implantatversagen, und Frakturen bei avaskulärer Knochennekrose. Den größten Anteil haben niedrig-energetische Frakturmechanismen wie ein Sturz auf das Knie (7) oder inadäquate Traumata, also pathologische Frakturen, z.B. bei Prothesenlockerung (5).

## Diagnostik

Zur Diagnosefindung sind Anamnese und klinischer Aufnahmebefund (neurovaskulärer Status, Weichteilschaden) insofern von enormer Bedeutung als dass potenzielle klinischen Zeichen einer vorbestehenden Prothesenlockerung (Belastungs- und Bewegungsschmerzen, Gehstrecke, Instabilität und Fehlstellung) eruiert werden können. Diese subjektiven Angaben zusammen mit objektiven, vorbestehenden Funktionsbeschränkungen sind in Anbetracht der manchmal schwierig in der Bildgebung einzuschätzenden lockeren/festen Verankerung der Prothese oftmals das einzige Kriterium einer Prothesenlockerung (5).

Eine Röntgenuntersuchung des Kniegelenkes in zwei Ebenen mit vollständiger Abbildung sämtlicher Prothesenkomponenten ist essentiell. Ferner sollte insbesondere am Femur die ergänzende Röntgendiagnostik mit Darstellung des gesamten betroffenen Skelettsegments durchgeführt werden (Abbildung vorangegangener Frakturen, einliegender Implantate wie Marknägel, Hüft-TEP). Grundsätzlich sollte femoral wie tibial die gesamte Strecke, welche beispielsweise durch langstreckige Implantate überbrückt werden soll, abgebildet werden. Optional muss bei Verdacht auf Verletzung des Kniestreckapparates eine axiale Aufnahme der Patella erfolgen um Frakturen/Subluxationen zu erkennen.

Das Vorliegen von Voraufnahmen ist immer dann hilfreich, wenn eine Lockerung der Prothese mit letzter Sicherheit präoperativ nicht ausgeschlossen werden kann (5).

Weitere bildgebende Verfahren wie CT im Knochenfenstermodus sind trotz der entstehenden Metallartefakte immer dann erforderlich, wenn wenig/kaum dislozierte



Frakturen im konv. Röntgen nicht immer klar verfolgt und erkannt/ausgeschlossen werden können oder aber durch Implantatkomponenten wie z.B. Prothesenschild, Platteakomponente verdeckt scheinen.

Ein MRT ist aufgrund erheblicher Implantat-induzierter Artefakte im Prothesenlager im Regelfall entbehrlich und bringt keinen zusätzlichen Informationsgewinn (5).

## **Periprothetische Femurfraktur**

### **Klassifikation**

Heute gängige und einfach praktikable Klassifikationen, die eine Zuordnung des Frakturtyps zu spezifische chirurgischen Therapieoptionen erlauben, sind die Klassifikationen nach Su und Rorabeck (5, 6,7).

#### **Klassifikation nach Su:**

- Typ I: Die Fraktur läuft vollständig proximal des femoralen Prothesenschildes
- Typ II: Die Fraktur beginnt auf Höhe des femoralen Schildes und zieht nach proximal
- Typ III: Sämtliche Frakturanteile liegen distal des anterioren Femurschildes

#### **Klassifikation nach Rorabeck:**

- Typ I: Nicht dislozierte Fraktur bei nicht gelockerter Prothese
- Typ II: Dislozierte Fraktur bei nicht gelockerter Prothese
- Typ III: Dislozierte oder nicht dislozierte Fraktur bei gelockerter Prothese

## **Periprothetische Tibiafrakturen**

### **Klassifikation**

Periprothetische Tibiafrakturen werden entsprechend der Mayo-Klassifikation von Felix et al. klassifiziert (4,5). Neben der Unterscheidung intra- versus postoperativ, wird die Lagebeziehung zur Tibiakomponente und die Verankerung (stabil versus gelockert) differenziert.

- Typ I: Frakturen liegen in der Tibiakopregion und ziehen in das Interface
- Typ I A: Frakturen liegen meist medialeseitig und werden auch nach unikompartmentalem Gelenkersatz beobachtet
- Typ I B: liegen ebenfalls überwiegend medial und finden sich in Kombination mit einem frakturierten Prothesenplateau

- Typ I C-Frakturen treten meist im Rahmen der Revisionsprothetik auf
- Typ II: Frakturen liegen im meta-/diaphysären Übergangsbereich
- Typ II A: Frakturen haben eine traumatische Genese
- Typ II B: Frakturen treten bei Tibiakomponenten mit längerem Stiel und umschriebenen Osteolysen oder Defekten auf
- Typ II C: minimal dislozierte/oftmals nur postop. zu erkennende Frakturen. Resultieren meist beim Einbringen langstieliger Revisionskomponenten
- Typ III: Frakturen liegen unterhalb der Tibiakomponente im Tibiaschaftbereich
- Typ III A: entweder traumatische Genese oder als Ermüdungsfrakturen bei TEP-Fehlpositionierung
- Typ III B/C: treten bei massiven Defekten der proximalen Tibia bzw. bei der Implantation langstieliger, nicht zementierter Revisionsimplantate auf
- Typ IV-Frakturen involvieren den distalen Kniestreckapparat bzw. die Tuberositas tibiae

## Therapie

### Behandlungsziele

Die allgemeinen Behandlungsziele bestehen optimalerweise in einer zeitnahen Frakturheilung (binnen 6 Monaten), Wiederherstellung anatomiegerechter Achs- und Torsionsverhältnisse, Erreichen einer schmerzfreien Funktion und Beweglichkeit wie vor der Fraktur.

Eine Ausheilung einer periprothetischen Fraktur in Fehlstellung bedingt eine zwangsläufige Mehrbelastung des Prothesenlagers mit dem Risiko der vorzeitigen Implantatlockerung (3,5,7).

### Konservative Therapie

Aufgrund des Paradigmenwechsels in der Behandlung periprothetischer Frakturen im allgemeinen aber auch speziell für die Versorgung periprothetischer Frakturen nach Knie-TEP zutreffend, kommt eine konservative Behandlung zur Erreichung o.a. Ziele nur für stabile Frakturen wie beispielsweise undislozierte Ermüdungsfrakturen in Frage (5).

## Operative Strategie und Verfahren – Voraussetzungen für eine erfolgreiche Osteosynthese

### 1. Planung und Timing

Vor jeglicher Operation bedarf es eines durchdachten Behandlungskonzeptes, welches auf Grundlage der

- patientenspezifischen Charakteristika (Funktion, Operabilität, Zusatzmorbiditäten, limitierte Kniebeugung mit schwieriger/unmöglicher Implantation eines retrograden Verriegelungsmarknagels),
- einer korrekten Klassifikation der Fraktur mit Einschätzung der Festigkeit der Prothese
- sowie einer genauen Analyse des einliegenden Prothesentypes/-design (open/closed box design, zementiert/zementfrei, Verfügbarkeit sämtlicher erforderlicher Instrumentarien und Prothesenimplantate! evtl. Bestellen von Leihsets etc.)

konzipiert werden muss (5). Grundvoraussetzung für die osteosynthetische Rekonstruktion ist das Vorliegen einer stabilen Prothese. Gelockerte Prothesen erfordern einen Komponentenwechsel.

Extra-/intra-medulläre osteosynthetische Reserveverfahren bis hin zum Prothesenwechsel sollten vorgehalten werden um intraoperativ auf unvorhergesehene Änderungen (wider Erwarten lockere Prothesenkomponenten, Ausdehnung der Frakturzone an die Verankerungszone der Prothese etc.) suffizient reagieren zu können.

Für osteosynthetische Rekonstruktionen sollte eine präop. Skizze zur Planung des extra-/intra-medullären Fixation vorgelegt werden. Dabei sollte neben der korrekten Lage des Implantates, der Schrauben und Verriegelungsbolzen, die Länge des Implantates und mono-/bikortikale Schraubenfixierung so geplant werden, dass möglichst keine Zonen erhöhten biomechanischen Stresses resultieren. Langstreckige, suffizient fixierte Plattenfixateursysteme mit fraktur-nahen, unbesetzten Schraubenlöchern sind dabei als günstiger anzusehen, vermeiden erhöhten Stress am Implantat und reduzieren die Rate von Implantatversagen. Für interprothetische/peri-implantäre Frakturen bedeutet dies auch, dass z.B. extramedulläre Plattenfixateursysteme die intra-medullären Schaftanteile wie die Hüft-TEP-Schaftspitze überragen sollten (Abb.1). Aber auch beispielsweise retrograde Nägel sollten – bei gleicher Situation – vermieden werden oder aber zusätzlich extramedullär abgestützt sein um die Stresszone („stress riser“) zu überbrücken.

## 2. Implantate

### Winkelstabile Implantate

Die osteosynthetische Versorgung periprothetischer Frakturen nach Knie-TEP, v.a. die tibialen und femoralen der Typ III-Frakturen, ist die Domäne winkelstabiler Implantate (Abb.2). Diese erlauben selbst im osteoporotischen Knochen einen optimierten Halt und langfristig reduziertes Lockerungsverhalten. Durch die Konzeption als Fixateur interne kommt es zu einer Protektion der kortikalen/periostealen Perfusion. Gleichzeitig wird durch die Kombination mit dem LCP-Prinzip das wahlweise Einbringen konventioneller Kortikalis-/Spongiosaschrauben mit interfragmentärer Kompression im klassischen Sinne möglich. Mittlerweile liegen auch winkelstabile Implantate vor, welche eine limitierte polyaxiale Schraubenpositionierung erlauben und damit eine bessere Variabilität der Schraubenausrichtung in Relation zum intramedullär liegenden Prothesenschaft erlauben.

Die Prinzipien der biologischen Osteosynthese können mit limitiertem Zugang, indirekter Reposition und perkutaner Fixierung der proximalen Schrauben im Sinne eines minimal invasiven Konzeptes umgesetzt werden und somit essentiell zur Schonung der kniegelenksnahen Weichteile beitragen (5). Auf eine autologe oder homologe Spongiosaplastik kann in der primären Rekonstruktion fast immer verzichtet werden. Das Besetzen sämtlicher Schraubenoptionen erhöht unnötig die Rigidität der Konstruktion und kann über eine Stresskonzentration auf kurzer Implantatstrecke zum frühzeitigen Implantatversagen führen.

Bei femoralem „closed box“-Design, gestielten Prothesen, zementierten Schäften (tibial/femoral) kann die vorgeschriebene Positionierung der Kopfverriegelungsschrauben kompliziert werden und manchmal nur eine monokortikale Verankerung erlauben. Hierfür sind spezielle Schraubendesigns mit weit an die abgestumpfte Schraubenspitze gefertigten Gewindegängen verfügbar. In anderem Falle ist die limitierte Anwendung von Cerclagensystemen (cave: zirkumferentielle Perfusions-/Periostschädigung!) oder zusätzlichen, die winkelstabile Plattenosteosynthese modular ergänzbarer Implantate („locking attachment plate“, Fa. Synthes, Tuttlingen, Deutschland) zu erwägen, welche eine tangential, den Prothesenschaft passierende, längerstreckige kortikale Schraubenverankerung erlauben. In seltenen Fällen fehlender medialer Abstützung kann dann auch eine zusätzliche, mediale Plattenosteosynthese mit/ohne auto-/homologe Spongiosatransplantation indiziert sein.

### Retrograde Verriegelungsmarknagelung

Die Indikation besteht v.a. in der Versorgung der femoralen Typ I und Typ II-Frakturen. Diese Technik ist biomechanisch infolge zentraler Kraftübertragung den genannten „klassischen“ extramedullären Verfahren im gesunden Knochen zwar überlegen und



erlaubt eine geschlossene Reposition und Stabilisation ohne Freilegung der Fraktur über einen limitierten Zugang (5), hat aber andere Nachteile (verringertes Halt im osteoporot. Knochen, vermehrte Rate von Achsfehlstellungen, nicht anwendbar bei „closed box“-Design von v.a. höhergradig stabilisierten Prothesendesigns oder Revisionsmodellen). Unabdingbare Voraussetzung für die Nagelosteosynthese ist, dass ein entsprechendes Endoprothesendesign vorliegt, das einen offenen Interkondylarraum besitzt (sog. „open box“ – Design). Zudem gibt es Prothesenmodelle mit interkondylärer Breite unter 13mm, was die Applikation zahlreicher Nagelmodelle ausschließt (Forderung: Interkondylarraum muss um mindestens einen mm größer dimensioniert sein als der distale Nageldurchmesser) (5). Je nach Nageldesign werden auch distale Frakturen schwieriger zu versorgen. Weit distal gelegene Frakturgrenzen erschweren die Platzierung von Verriegelungsbolzen im distalen epi-/metaphysären Femurfragment. Als minimale Anforderung sollten zwei der distalen, bikortikalen Verriegelungsbolzen vollständig im distalen Fragment zu liegen kommen. In stark osteoporotischen Knochen ist ferner die Verwendung von winkelstabilen Verriegelungsoptionen (Spiralklinge oder ASLS (angular stable locking screws)-Bolzen, Fa. Synthes, Tuttlingen, Deutschland) zu empfehlen um eine sagittale/ coronare Abkipfung des distalen Fragmentes zu verhindern.

### **Fixateur externe**

Die externe Fixation einer periprothetischen Fraktur am Kniegelenk kommt nur sehr selten und wenn, dann als temporäres Verfahren zur Anwendung. Das Risiko der Markraumkontamination über die Pineintrittsstellen und damit die Gefahr der Infektion des Prothesenlagers ist einfach zu hoch. Die temporäre Ruhigstellung sollte daher nach manueller geschlossener Reposition (falls bei starker Dislokation und Weichteilkompromittierung erforderlich) auf Schienen oder mit Cast erfolgen.

Bei den periprothetischen Tibiafrakturen kommen aus osteosynthetischer Sicht nahezu nur winkelstabile Plattenfixateursysteme in Betracht. Letzten Endes entscheidet aber die Beurteilung der Verankerung der Tibiakomponente über das weitere Vorgehen (5). Je nach Frakturklassifikation kann es dabei notwendig werden sowohl die Fraktur zu stabilisieren, die gelockerte Tibiakomponente zu adressieren oder als auch knöcherne Defekte aufzufüllen.

Je nachdem kann eine Defektauffüllung bei manifestem Knochenlagerdefekt durch Spongiosa, Allograft oder notfalls auch Zement erforderlich werden. Entscheidend ist die Wiederherstellung einer korrekten Beinachsenausrichtung. Häufiger noch als bei den periprothetischen Femurfrakturen kann eine Implantation eines modularen

Revisionsmodells indiziert sein, welches dann ggf. mit extramedullären Plattenosteosynthesen kombiniert werden muss (5). Letzteres trifft v.a. dann zu, wenn die Hauptfrakturzone in die Hauptverankerungszone der tibialen Komponente einstrahlt. Dislozierte Frakturen der Tub. tibia mit deutlicher Beeinträchtigung der Kniestreckfunktion müssen, vorzugsweise durch Schraubenosteosynthese, refixiert werden. Unterstützend kann nach den geltenden Regeln der allgemeinen Traumatologie auf ergänzende Drahtzuggurtungscerclagen, auch protektiv in Form einer Mc-Laughlin-Cerclage, zurückgegriffen werden. Durch den starken Zug der Patellarsehne haben auch undislozierte Frakturen eine starke Dislokationstendenz und sollten, möglichst perkutan, verschraubt werden (5).

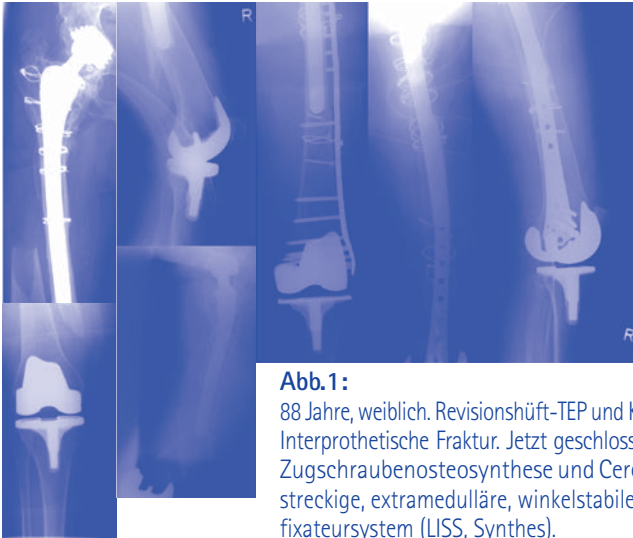
### **Komplikationen**

Die Komplikationsraten sind je nach Frakturtyp, Ausmaß der zugrundeliegenden Osteoporose und verwendetem Implantat unterschiedlich hoch. Die periprothetischen Tibiafrakturen haben dabei eine deutlich höhere Rate als korrespondierende Frakturen am Femur. Zu beobachten sind verzögerte Durchbauung/Pseudarthrose, Fehlstellungen, Refrakturen, tiefe Infekte, Arthrofibrosen und Implantatversagen (5). Es ist zu erwarten, dass durch die zunehmende Anwendung winkelstabiler Implantate eine Reduktion zumindest der mechanisch induzierten Komplikationen zu erzielen ist.

### **Fazit für die Praxis**

Periprothetische Frakturen nach Knie-TEP haben eine steigende Inzidenz. Bei stabiler Prothese sollte die osteosynthetische Rekonstruktion zumeist mit winkelstabilen Plattenfixateursystemen vorgenommen werden. Funktionell entscheidend ist auch eine geringe Kompromittierung der kniegelenksnahen Weichteile. Lockere Prothesen bedürfen dem Wechsel der Komponente nach allen Regeln der Revisionsendoprothetik am Kniegelenk. Vorausgehen muss jedoch immer eine exakte Analyse der Fraktur, korrekte Klassifikation und sorgfältige Planung um annäherungsweise wieder den funktionellen Status wie vor der Fraktur zu erreichen.

Priv.-Doz. Dr. med. Klaus-Dieter Schaser  
Stellvertretender Klinikdirektor  
Klinik für Unfall- und Wiederherstellungschirurgie  
Campus Virchow-Klinikum CVK  
Augustenburger Platz 1  
13353 Berlin  
Telefon 030 / 450 65 20 98  
Fax 030 / 450 55 29 58  
klaus-dieter.schaser@charite.de

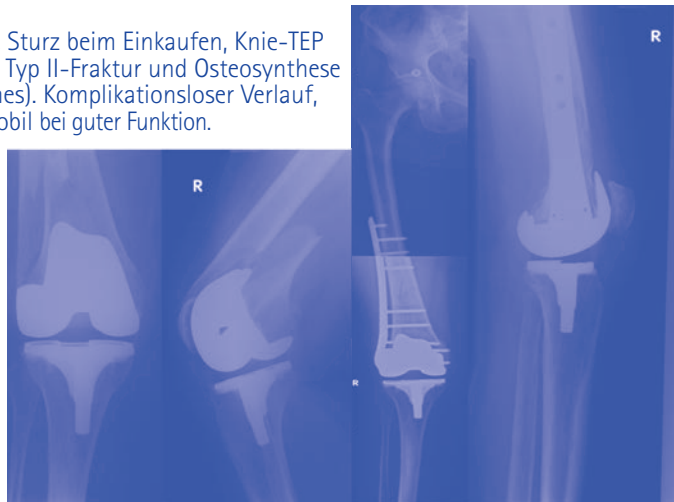


**Abb.1:**

88 Jahre, weiblich. Revisionshüft-TEP und Knie-TEP vor 8 und 6 Jahren. Interprothetische Fraktur. Jetzt geschlossene Reposition, perkutane Zugschraubenosteosynthese und Cerclagenfixation und langstreckige, extramedulläre, winkelstabile Abstützung mit Plattenfixateursystem (LISS, Synthes).

**Abb.2:**

74 Jahre, weiblich, Sturz beim Einkaufen, Knie-TEP vor 7 Jahren. Jetzt Typ II-Fraktur und Osteosynthese mit LISS (Fa. Synthes). Komplikationsloser Verlauf, Pat. vollständig mobil bei guter Funktion.



# Revisionsendoprothetik bei periprothetischer Fraktur

---

Reinhard Windhager

Periprothetische Frakturen des Kniegelenkes treffen mit einer Frequenz von 0,4 bis 4 % das distale Femur (1, 2, 3, 4), mit 0,4 bis 1,7 % die proximale Tibia (5, 6, 7, 8) und 0,16 bis 0,6 % die Patella (9, 10, 11, 12, 13).

Für die Behandlung der periprothetischen Fraktur steht eine Reihe von Operationsmethoden zur Verfügung, die von der Osteosynthese bis zum Implantatwechsel, mit oder ohne Verwendung von Fremdknochen, reicht. Unabhängig vom Behandlungsverfahren ist es das Ziel, die Patienten so rasch wie möglich zu mobilisieren, sodass operative Verfahren den konservativen, die nur in Ausnahmefällen in Frage kommen, vorgezogen werden sollten.

## Indikationen für Implantatwechsel

Gelockerte Implantate stellen eine absolute Indikation für einen Prothesenwechsel dar und finden sich häufiger bei periprothetischen Frakturen der Tibia. Im Bereich des distalen Femurs ist die Nähe der Fraktur zur Femurprothesenkomponente ebenso wie die Knochenqualität entscheidend für die Indikationsstellung. Während Typ I und II nach der Klassifikation von Su et al. (14) für eine Osteosynthese in Frage kommt, ist es bei Typ III, das heißt Fraktur distal der proximalen Komponentengrenze, nicht der Fall. Diese sowie Typ II-Frakturen mit schlechter Knochenqualität stellen klare Indikationen für einen Prothesenwechsel dar.

An der Patella sind periprothetische Frakturen in der Regel mit einer kompletten Zerstörung des Implantatlagers verbunden, sodass ein primärer Wechsel in aller Regel nicht in Frage kommt. In seltenen Fällen kann die Explantation der Patellakomponente mit Osteosynthese und sekundärer Re-Implantation versucht werden, sofern dies aufgrund von Schmerzen indiziert und aufgrund des Knochenlagers möglich ist.

## Präoperative Abklärung

Neben bildgebenden Verfahren ist die exakte Anamneserhebung wesentlich. Im Falle von präoperativen Beschwerden sollte eine weitere Abklärung in Richtung einer gelockerten Endoprothese oder eines schleichenden Infektes durchgeführt werden. Im Falle von erhöhten Entzündungsparametern hat präoperativ noch eine Kniegelenkspunktion zu erfolgen und intraoperativ sollte die Durchführung von Schnellschnittuntersuchungen gewährleistet sein.



Da eine klinische Untersuchung aufgrund der Schmerzhaftigkeit nicht möglich ist, wäre auch anamnestisch zu erheben, ob vor der Fraktur ein höheres Ausmaß an Bewegungseinschränkung bestanden hat. Weiters ist für die Indikationstellung der Allgemeinzustand des Patienten in Betracht zu ziehen und vor allem, ob eine postoperative Teilbelastung der operierten Extremität, besonders bei schlechter Knochenqualität gewährleistet werden kann. Im gleichen Maße sollten präoperative Symptome, die auf Instabilität zurückzuführen sein könnten, anamnestisch erhoben werden.

Voraussetzung für einen Teilwechsel der Prothese ist die exakte Kenntnis der liegenden Prothesenkomponenten, die dem früheren Operationsbericht oder dem Endoprothesenpass entnommen werden kann. Eine genaue Dokumentation des neurovaskulären Status der zu operierenden Extremität ist wie bei jeder Frakturbehandlung durchzuführen. In Einzelfällen ist die Objektivierung der Durchblutungssituation mittels Doppler-Sonographie indiziert.

Die Optimierung des Allgemeinzustandes und Berücksichtigung von Comorbiditäten ist vor allem bei älteren Patienten dringend angezeigt.

### **Radiologische Abklärung**

Standardröntgenaufnahmen und ggf. C-bogen-unterstützte gezielte Aufnahmen der Implantat-Knochengrenze sind in der Regel ausreichend, um den Frakturtyp und die Fixation der Prothese zu evaluieren, geben jedoch in der Regel wenig Auskunft über die Knochenqualität bzw. Abriebsosteolysen im periprothetischen Knochen. Aufgrund dessen sollte bei längeren Standzeiten der Prothese eine Computertomografie präoperativ angefertigt werden, um besonders im Falle einer Revisionsendoprothetik die entsprechenden Vorbereitungen zur Rekonstruktion der Knochendefekte treffen zu können.

### **Zugangswege**

Die Verwendung des vorgegebenen Zugangsweges bei der Erstoperation ist in allen Fällen anzustreben, um Durchblutungs- und Wundheilungsstörungen zu vermeiden. Querverlaufende Narben sollten möglichst senkrecht gekreuzt werden. Während bei der proximalen Tibiarevision der mediane und der etwas paramediane Hautschnitt problemlos nach distal verlängert werden kann, ist es im Fall einer distalen Femurresektion schwieriger die Verlängerung des medianen Hautschnitts allein nach kranial durchzuführen. Da die

Durchtrennung der Faszie in gleicher Weise wie die Hautschnittführung erfolgen sollte, ist bei längerstreckigen distalen Femurresektionen ein lateraler Zugang durch einen extra Hautschnitt vorzuziehen. Bei einer distalen Femurresektion ist es empfehlenswert, einen Subvastuszugang zu wählen und die in der Revisionschirurgie üblichen weiteren Zugangswege wie Rectus snip oder umgekehrte V-Plastik zu vermeiden.

## **Suprakondyläre Frakturen**

### **Gestielte Prothesen**

Oberflächenprothesen mit oder ohne hintere Stabilisierung und langem Stiel kommen bei Typ II-Frakturen zur Anwendung. Das gleichzeitige Auftreten von periprothetischer Fraktur oberhalb der Prothesenkomponente und Lockerung kann prinzipiell als Rarität betrachtet werden. In Frage kommt diese Versorgung auch dann, wenn bereits vor der Fraktur eine eindeutige Protheseninstabilität bekannt war und ein alleiniger Wechsel der Femurkomponente diese Instabilität durch Erhaltung der intrinsischen Stabilität beseitigen würde. Die Stiellänge muss die Fraktur zumindest um 10 cm überragen und im Frakturbereich, sowie proximal davon, zementfrei verankert sein. Die Auffüllung der metaphysären Zonen mit Knochenzement oder Metallaugmenten ist in der Regel durch Verlust von atrophem Knochengewebe erforderlich. Bei Spiralfrakturen kann zusätzlich eine Cerclage und zur Rotationssicherung eine winkelstabile Platte notwendig werden. Alternativ kommt auch die Augmentierung der Frakturstelle durch Anzerklieren von homologen Strutgrafts in Frage. Besonderes Augenmerk ist auf die Ausrichtung der korrekten Rotation zu legen, wofür nach anatomischer Adaptation der Fraktur eine Kirschendrahtmarkierung im proximalen Femurschaftbereich parallel zur Whitesrole Linie oder senkrecht auf die transeptkondyläre Achse hilfreich sein kann.

Die Ergebnisse mit dieser in der Literatur selten angewendeten Methode beträgt 88% (2, 15, 16, 17, 18, 19).

### **Resektionsendoprothesen und Kombination von Allograft und Revisionsendoprothesen**

Diese Versorgungen sind bei distal gelegener Fraktur (Typ III nach Su) sowie Trümmerfraktur im metaphysären Bereich indiziert aber auch bei kranial gelegener Fraktur bei liegender und ausgelockerter Revisionsendoprothese mit Stiel. Allograftrekonstruktionen bieten den Vorteil der möglichen Reinsertion von Band- und Muskelstrukturen, wobei dies in erster Linie für die Seitenbänder zutrifft. In den allermeisten Fällen ist

es notwendig die Tibiakomponente zu wechseln, da auf Grund der fehlenden Seitenbandstabilität eine teilgekoppelte Prothese mit rotierender Plattform verwendet werden muss. Die Resektion des distalen Femurteiles muss als ultima ratio betrachtet werden, bietet jedoch den Vorteil einer kurzen Operationszeit, da der Knochen nur subperiostal ausgeschält werden muss, und stellt somit für ältere Patienten eine deutliche Minimierung der Operationszeit bei Gewährleistung einer frühen postoperativen Mobilisierung dar. Bei kurzer distaler Femurresektionen kann es mitunter schwierig sein im weiten Markraum des metadiaphysären Überganges eine stabile Verankerung durchzuführen. Bei älteren Patienten ist die Stielverankerung sicherlich in zementierter Form vorzuziehen, prinzipiell ist jedoch die zementfreie Stielverankerung bei Resektionsendoprothesen im Langzeitverlauf der zementierten Verankerung überlegen. Neuere Prothesenmodelle bieten auch die Möglichkeit, bei weit distal gelegener Femurresektion den weiten Markraum durch einen Spacer auszufüllen. Für die Ausrichtung der Rotation wird in der Regel die Linea aspera herangezogen, eine zusätzliche funktionelle Überprüfung der Rotation nach Implantation der Probekomponente sollte jedoch nicht unterlassen werden. Für den Aufbau und die Wahl der Resektionslinie muss die Position der Patella im Bezug auf das femuropatellare Gelenk dienen, wobei auch die Ausrichtung der Gelenklinie anhand des Fibulaköpfchens herangezogen werden sollte. Der Patellalauf sollte auch während des schichtweisen Wundverschlusses mehrmals überprüft werden um eine Lateralisierung zu vermeiden. Außerdem sollte der lateral gespaltene Traktus Iliotibialis in mittelgrädiger Flexionsstellung vernäht werden, um eine Beugehemmung zu vermeiden.

Ergebnisse mit Resektionsendoprothesen des distalen Femurs liegen in erster Linie aus dem onkologischen Bereich vor. Die Berichte in der Literatur beziehen sich auf wenige Fälle oder sind in der Regel mit anderen Formen der Revisionsendoprothetik dargestellt.

## **Tibiafrakturen**

Entsprechend der Klassifikation nach Felix et al. 1997 sind Typ I-Frakturen mit Beteiligung des Tibiplateaus in aller Regel mit einer Lockerung des Implantats verbunden und machen ca. 60% aller periprothetischen Tibiafrakturen aus (6). Im Gegensatz dazu handelt es sich bei Typ I-Frakturen mit stabilverankerten Implantaten in der Regel um Stressfrakturen, die einerseits konservativ oder mittels Osteosynthese behandelt werden können.

Bei gelockertem Implantat ist ein Wechsel der Tibiaverankerung vorzuziehen, wofür die entsprechenden Abklärungen hinsichtlich der Verfügbarkeit der entsprechenden Prothesenkomponenten präoperativ vorzunehmen sind. Das Prinzip besteht in einer Verlängerung des Prothesenstieles und Rekonstruktion des metaphysären Bereiches entweder mittels Allograft oder metallischem Knochenersatz wie trabekulärem Metall. Auf eine Tibiaosteotomie zur Exposition sollte im Sinne der Erhaltung der Kontinuität des Streckapparates verzichtet werden. Bei abgerissener Tuberostas ist eine stabile Refixation anzustreben. Für stabile Prothesenverankerungen ist ein langer intermedulärer Stiel erforderlich, da eine Zementierung im metaphysären Bereich die Einheilung sowohl des Allografts, als auch des trabekulären Metalls beeinträchtigen würde.

Insgesamt sind Berichte über Ergebnisse dieser Frakturversorgung aufgrund der Rarität und beschränkten Fallzahl auch in Zentren nur spärlich und meist in Form von Übersichtsarbeiten vorhanden (6).

Univ.-Prof. Dr. med. Reinhard Windhager  
Leiter der Universitätsklinik für Orthopädie  
Medizinische Universität Wien  
Währinger Gürtel 18–20  
A-1090 Wien  
Telefon 0043 / 1 / 404 00-40 80  
Fax 0043 / 1 / 404 00-40 88  
[reinhard.windhager@meduniwien.ac.at](mailto:reinhard.windhager@meduniwien.ac.at)





Carsten Perka

## Ätiologie

Periprothetische Frakturen des Azetabulums sind im Gegensatz zu denen des Femurs außerordentlich selten. In der Literatur finden sich häufig Einzelfallbeschreibungen. Die Häufigkeit wird in einer großen Studie mit 1 : 1 490 bei überwiegend zementfreien Versorgungsmöglichkeiten angegeben (Peterson u. Lewallen, 1996).

Pathogenetisch kommt es zur periprothetischen Fraktur des Azetabulums intraoperativ (beim Einschlagen einer Press fit-Pfanne bzw. beim Eindrehen einer Schraubpfanne, beim übermäßigen Fräsen) oder auch postoperativ, dann meist traumatisch. Die mit Abstand häufigste Gruppe stellt jedoch die schleichende Azetabulumfraktur im Zusammenhang mit ausgedehnten Osteolysen dar. Schleichende Azetabulumfrakturen sind sowohl für zementfreie als auch für zementierte Implantate beschrieben worden (Chato, 1998; Sánchez-Sotelo, 2000).

Die Klassifikation periprothetischer Frakturen des Azetabulums erfolgt nach Peterson und Lewallen. Man unterscheidet die Typ I-Fraktur bei stabilem Implantat von der Typ II-Fraktur bei instabilem Implantat (Peterson u. Lewallen, JBJS-A 1996).

## Diagnostik

Klinisch ist die periprothetische Azetabulumfraktur durch eine plötzliche Schmerzzunahme gekennzeichnet. Bildgebend erfolgen Röntgenaufnahmen a.p. und seitlich sowie im Zweifelsfall Schrägaufnahmen. Ein CT ist in der überwiegenden Zahl der Fälle erforderlich.

Die besondere Herausforderung besteht darin zu unterscheiden, ob es sich wirklich um eine akute Fraktur handelt. Dies ist auch bei einem plötzlichen Schmerzbeginn nicht sicher, da zwar einerseits ein akutes Ereignis vorliegen kann, andererseits jedoch die Schmerzhaftigkeit infolge akuter Verschlechterung einer schleichenden Fraktur (z. B. infolge einer Osteolyse) bedingt sein kann.

Nach der Lokalisation unterscheidet man die periprothetische Azetabulumfraktur der vorderen Säule (im Regelfall mit Beteiligung des Schambeinastes), der hinteren Säule (vor allen Dingen Ischium), der medialen Wand und des kranialen Doms (Ilium). Anerkannte Risikofaktoren sind die Osteolyse, die Knochendefekte sowie die Osteoporose.

Allgemein anerkannt ist auch, dass die Vorbeugung durch Verlaufskontrollen, insbesondere bei Risikopatienten (z. B. bei bereits sichtbaren kleineren Osteolysen, steiler Pfannenlage, aktiven jungen Patienten), von überragender Bedeutung ist. Auch bei Patienten mit Osteoporose sollte im Zweifelsfall immer eine bildgebende Diagnostik erfolgen.

Therapeutisch wird die konservative Therapie dann empfohlen, wenn das Implantat stabil ist. Eine solche Stabilität des Implantats ist im Regelfall frühestens ab einem Jahr nach der Operation anzunehmen. Selbstverständlich ist dies abhängig vom Zeitpunkt nach der Operation sowie vom Typ der verwendeten Pfanne. Allgemein ist auszusagen, dass Press fit-Pfannen mit Schrauben oder auch Schraubpfannen eher stabil sind. Wie bei allen traumatischen Fragestellungen ersetzen jedoch solch allgemeine Richtlinien nicht die Beurteilung des konkreten Falls.

Bei instabilen Frakturen ist die operative Therapie in jedem Fall indiziert. Ansonsten ist mit den potenziellen Komplikationen Instabilität, Pseudarthrose bzw. auch mit Blutungen (infolge dislozierter Schraubpfannen oder Schrauben) zu rechnen.

Ziele der operativen Versorgung sind die Rekonstruktion der Knochendefekte, die Wiederherstellung des Rotationszentrums, insbesondere beim Vorliegen vorbestehender Osteolysen, sowie die Stabilisierung der Fraktur.

In der Literatur sind im Wesentlichen 5 Techniken beschrieben, mit denen dies gelingen kann:

1. die Überbrückung des Defektes durch einen Stützring,
2. die alleinige Stabilisierung im Ilium durch ein Implantat mit Zapfen (z. B. Sockelpfanne),
3. die Verwendung eines Jumbo-Cups als Implantat und gleichzeitig Osteosynthesematerial mit Verwendung multipler Schrauben für alle Fragmente,
4. die alleinige Osteosynthese,
5. die Verwendung von Kabeln.

Zweifellos ist auch in Abhängigkeit des Defektes die Kombination dieser Techniken möglich und notwendig.



Vorliegende Osteolysen sollten, sofern es sich um einen contained defect handelt, mit Knochen aufgefüllt werden. Bei uncontained defects bzw. bei Defekten in der Hauptbelastungszone ist über die Verwendung von metallischen Spacern bzw. strukturierten Allografts zu entscheiden.

Wir bevorzugen die Therapie unter Verwendung von Stützringen, da die Stützringe die simultane Therapie sowohl der Fraktur, der vorbestehenden Osteolysen (Möglichkeit des Defektaufbaus), als auch die stabile Verankerung erlauben.

Als alternative Therapie beim Fehlen von Osteolysen sowie guter Knochenqualität sind aus unserer Sicht die Osteosynthese und der Implantatwechsel zu empfehlen. Auch hierbei verwenden wir nach dem Implantatwechsel im Regelfall Stützringe. Die alleinige Verwendung einer Press fit-Pfanne für eine interne Osteosynthese ist aus unserer Sicht entgegen der Angaben der Literatur in vielen Fällen erheblich risikobehaftet.

Zusammenfassend ist somit festzustellen, dass die konservative Therapie ihren Stellenwert hat. Entscheidend sind der Zeitpunkt des Auftretens der Beschwerden (mindestens ein Jahr nach Primärversorgung), die Art des Implantats und die Sicherheit der noch vorhandenen Verankerung im Ilium. Die Verankerungen im Ischium bzw. im Pubis sind dagegen von geringerer Bedeutung.

Die operative Therapie ist dagegen für alle intra- und alle frühpostoperativ aufgetretenen Frakturen indiziert. Für die Auswahl der Operationstechnik und die zu erzielende Stabilität ist das Ilium von herausragender Bedeutung. Wenn immer die Kontinuität des hinteren Pfeilers wiederherzustellen ist, sollte dies erfolgen (im Regelfall durch eine Osteosynthese). Liegen ausgedehnte Osteolysen vor, die auch bereits zu großen Defekten im hinteren Pfeiler geführt haben, die eine Konsolidierung der Fraktur weniger wahrscheinlich machen, erscheint ein überbrückendes Implantat (Stützschale) ausreichend. Die Osteolysen sind aufzufüllen. Zementfreie Implantate sind nur bei traumatischen Frakturen und guter Knochenqualität indiziert.

Prof. Dr. med. Carsten Perka  
Stellvertretender Direktor des  
Centrums für Muskuloskeletale Chirurgie  
Charité Universitätsmedizin  
Campus Mitte  
Charitéplatz 1, 10117 Berlin  
Telefon 030 / 450 51 50 62  
Fax 030 / 450 51 59 00  
carsten.perka@charite.de

## Kriterien zur Beurteilung der Schaftstabilität bei periprothetischen Frakturen

Thorsten Gehrke / Philipp Mommsen

Periprothetische Frakturen werden grundsätzlich in primäre und sekundäre Frakturen eingeteilt. Primäre Frakturen entstehen intraoperativ im Rahmen der Implantation der Endoprothese. Sekundäre periprothetische Frakturen treten postoperativ im weiteren Verlauf auf. Epidemiologisch nehmen die Inzidenz und Prävalenz periprothetischer Femurfrakturen bei einliegender Hüftendoprothese kontinuierlich zu [Parvizi J J Orthop Trauma 2011, Lindahl H Injury 2007]. Die Gründe hierfür liegen zum einen in den demographischen Veränderungen mit steigendem Durchschnittsalter der Bevölkerung und der erhöhten individuellen Lebenserwartung, zum anderen in der stetigen Zunahme der Implantationszahlen, technischer Verbesserungen mit verlängerter Prothesenstandzeit und Erweiterung des Indikationsspektrums sowie in einem Anstieg der Anzahl von Revisionseingriffen. Die Inzidenz intraoperativer periprothetischer Femurfrakturen bei Implantation einer primären Hüftendoprothese beträgt 1% für zementierte [Kavanagh BF Orthop Clin North Am 1992, Berry DJ Clin Orthop 1999] und 3-18% für unzementierte Prothesensysteme [Mont MA JBJS Br 1992, Berry DJ Clin Orthop 1999]. Bei Revision-Hüftendoprothesen wird in der Literatur eine erhöhte Inzidenz intraoperativer periprothetischer Femurfrakturen von 3-6% (zementiert) bzw. 18-21% (unzementiert) beschrieben [Tsiridis E Injury 2003, Christensen CM Clin Orthop 1989, Garbusz DS Instr Course Lect 1998]. Die Inzidenz postoperativer periprothetischer Femurfrakturen bei einliegender Hüftendoprothese liegt bei 0-1% für Primärimplantationen [Lindahl H Injury 2007, Sarvillina R Int Orthop 2003, Berry DJ Clin Orthop 1999, Beals RK Clin Orthop 1996, Lowenhielm G Arch Orthop Trauma Surg 1989, Fredin HO Acta Orthop Scand 1987] und ungefähr 4% für Revisionseingriffe [Berry DJ Clin Orthop 1999, Kavanagh BF Orthop Clin North Am 1992].

Als Risikofaktoren für das Auftreten primärer periprothetischer Femurfrakturen gelten die Verwendung zementfreier Prothesenschäfte, ein enger femoraler Markraum, die unzureichende intraoperative Exposition des Femur, Revisionseingriffe und präoperative Formabweichungen [Berry DJ Orthop Clin North Am 1999, Holzapfel BM Orthopäde 2010]. Ursächlich für sekundäre periprothetische Femurfrakturen sind meist niederenergetische Traumen bei Implantatversagen oder Prothesenlockerung. Protheseninfektionen und Achsfehlstellungen stellen weitere Risikofaktoren dar. Stark varisch eingebrachte Prothesenschäfte mit unphysiologischer Lasteinleitung und konsekutiver Abnahme der periprothetischen Knochendichte im Sinne einer kortikalen Ausdünnung spielen hierbei eine entscheidende Rolle [Berry DJ Orthop Clin North Am 1999, Holzapfel BM Orthopäde 2010, Tsiridis E Injury 2003]. Allgemeine Risikofaktoren für das Auftreten sowohl intra- als auch postoperativer periprothetischer Femurfrakturen sind Erkrankungen des

rheumatischen Formenkreises, Osteoporose, Osteomalazie, M. Paget und ein postmenopausaler Status [Pellicci PM J Bone Joint Surg Am 1980, Bethea JS Clin Orthop 1982, Kelley SS J Am Acad Orthop Surg 1994, Franklin J Injury 2007].

Die Behandlung periprothetischer Femurfrakturen stellt aufgrund der hohen operationstechnischen Anforderungen sowie des häufig hohen Lebensalters, der vielen Begleiterkrankungen und der eingeschränkten Compliance der betroffenen Patienten eine große Herausforderung dar. Ziel der operativen Versorgung ist die Herstellung einer belastungsstabilen Gebrauchsfähigkeit der betroffenen Extremität, um eine rasche Mobilisierung des Patienten zu gewährleisten. Ein entscheidendes Therapiekriterium bei der Versorgung periprothetischer Femurfrakturen ist in diesem Zusammenhang die Beurteilung der Stabilität des Prothesenschaftes. Dabei wird die Lockerungsrate bei periprothetischen Femurfrakturen häufig unterschätzt. So konnte in einer retrospektiven Studie basierend auf schwedischen Registerdaten bei postoperativen periprothetischen Femurfrakturen in 66% nach primärer Hüftendoprothese und in 51% nach Revision-Hüftendoprothese eine Lockerung des Prothesenschaftes nachgewiesen werden [Lindahl H J Arthroplasty 2005].

Allgemein anerkannt für die Therapieentscheidung bei periprothetischen Femurfrakturen ist die primäre Verwendung der Vancouver-Klassifikation [Duncan CP Instr Course Lect 1995], die neben der Frakturlokalisation, die Schaftstabilität und die Knochenqualität berücksichtigt. Bei Typ-A-Frakturen ist die Regio trochanterica betroffen. Periprothetische Femurfrakturen im Bereich des Prothesenschaftes (distal des Trochanter minor bis zur Prothesenspitze) werden als Typ-B-Frakturen und subprothetische Frakturen als Typ-C-Frakturen klassifiziert. Abhängig von Schaftstabilität und Knochenqualität werden die Typ-B-Frakturen unterteilt in B1-Frakturen mit stabilem Schaft, B2-Frakturen mit lockerem Schaft, aber guter Knochenqualität, und in B3-Frakturen mit lockerem Schaft und schlechter Knochenqualität. Bei Typ-A- und -C-Frakturen gilt der Prothesenschaft als stabil.

Basierend auf der Vancouver-Klassifikation konnte in der Vergangenheit ein Behandlungsalgorithmus entwickelt werden [Masri BA Clin Orthop 2004]. Die mit 4% insgesamt seltenen Frakturen des Trochanter minor (Typ AL) und major (Typ AG) können dabei meistens konservativ behandelt werden. Die Typ-AG-Frakturen mit einer Dislokation des Trochanter major von mehr als 2cm sowie klinischen Beschwerden (z.B. Schmerzen, Glutealinsuffizienz) sollten allerdings mittels Zuggurtung oder Hakenplatte osteosynthetisch

(z.B. LISS, LCP) versorgt werden. Bei den instabilen Typ-B2- und -B3-Frakturen dagegen ist die Implantation einer Revisionsendoprothese (Langschaftprothese) erforderlich. Aufgrund der schlechten Knochenqualität sollte bei den Typ-B3-Frakturen zusätzlich eine Augmentation des Knochenlagers erfolgen oder die Implantation einer Tumorprothese erwogen werden.

Obwohl eine hohe Validität und Reliabilität der Vancouver-Klassifikation in der Vergangenheit bestätigt werden konnte [Brady OH J Arthroplasty 2000, Rayan F JBJS Br 2008], haben mehrere Studien eine hohe Komplikationsrate an Implantatversagen, Pseudarthrose und Re-Frakturen nach offener Reposition und osteosynthetischer Versorgung von Typ-B1-Frakturen nachgewiesen [Laurer H Arch Orthop Trauma Surg 2011, Mukundan C Int Orthop 2010, Pavlou G Hip Int 2011, Zuurmond RG Injury 2010]. Darüberhinaus wurden Typ-B1-Frakturen sogar als unabhängige Risikofaktoren für ein Implantatversagen beschrieben [Lindahl H JBJS Br 2005]. In den genannten Studien wurden diese hohen Komplikationsraten als Folge einer möglichen Fehlinterpretation von Typ-B2-Frakturen als Typ-B1-Frakturen basierend auf der Vancouver-Klassifikation gedeutet. Tatsächlich beschrieben Corten et al. in 20 % eine intraoperative Prothesenlockerung bei periprothetischen Femurfrakturen, die als Typ-B1-Frakturen klassifiziert wurden [Corten K JBJS Br 2009].

Dementsprechend stellt sich die Frage nach weiteren Entscheidungskriterien für die Beurteilung der Schaftstabilität bei periprothetischen Femurfrakturen zusätzlich zur Vancouver-Klassifikation.

Die Analyse des Unfallherganges mit Unterscheidung zwischen einem adäquaten und inadäquaten Unfallmechanismus sowie bereits vor dem Unfallgeschehen zunehmende Bewegungs- und Belastungsschmerzen und Mobilisationseinschränkungen können wichtige anamnestische Hinweise für eine vorbestehende Prothesenlockerung darstellen. In diesem Zusammenhang prägten Ninan et al. den Begriff der „unhappy hips“ [Ninan TM Injury 2007].

Die Möglichkeiten der klinischen Untersuchung zur Beurteilung der Schaftstabilität sind in der Akutsituation bei Vorliegen einer periprothetischen Fraktur generell sehr eingeschränkt. Zudem scheinen klinische Untersuchungsmethoden, wie ein positiver axialer Stauchungs- und Rotationsschmerz, generell nur eine niedrige Sensitivität für das Vorliegen einer Prothesenlockerung selbst bei fehlender periprothetischer Fraktur zu haben [Röder C JBJS Br 2003].

Diagnostisches Mittel der ersten Wahl für den Nachweis einer Prothesenlockerung ist unverändert die konventionelle Röntgenbildgebung [Temmermann OP JBJS Br 2005,

Temmermann OP Arch Orthop Trauma Surg 2010]. Soweit möglich sollte die radiologische Beurteilung dabei immer in Zusammenschau aktueller und früherer Röntgenaufnahmen erfolgen. Als radiologische Lockerungszeichen des Prothesenschaftes gelten dabei ein Lyseaum von mehr als 2mm am Zement-Knochen-, Metall-Zement- und/oder Metall-Knochen-Interface, das Vorhandensein von Osteolysen, eine kortikale Ausdünnung, v.a. im Bereich der Prothesenspitze bei stark varisch eingebrachtem Prothesenschaft, ein Bruch des Zementmantels, eine zunehmende Prothesensinterung oder eine Prothesensinterung von mehr als 1cm sowie eine Veränderung der Prothesenposition [Parvazi J J Orthop Trauma 2011, Miller TT Eur J Radiol 2011]. Für die genaue Frakturbeurteilung, v.a. zur Unterscheidung von Typ-B1- und -B2-Frakturen, kann die Computertomographie wichtige Zusatzinformationen liefern.

Zusammenfassend lässt sich sagen, dass es keinen objektiven Standard für die Beurteilung der Schaftstabilität bei periprothetischen Femurfrakturen gibt. Allerdings erscheint die primäre Beurteilung der Schaftstabilität anhand der Vancouver-Klassifikation als sinnvoll. Die Unterscheidung von Typ-B1- und -B2-Frakturen ist dabei insgesamt schwierig. Anamnestiche, klinische und radiologische Hinweise für eine vorbestehende Prothesenlockerung sollten immer Berücksichtigung finden. Additiv kann eine CT-Diagnostik durchgeführt werden, v.a. bei unsicherer Differenzierung von Typ-B1- und -B2-Frakturen basierend auf der konventionellen Röntgenbildgebung. Bei weiterhin bestehenden Zweifeln an der Stabilität des Prothesenschaftes sollte intraoperativ die Schaftstabilität der Hüftendoprothese überprüft werden.

Prof. Dr. med. Thorsten Gehrke  
Ärztlicher Direktor und Chefarzt  
ENDO-Klinik Hamburg  
Spezialklinik für Knochen-, Gelenk-  
und Wirbelsäulenchirurgie  
Holstenstraße 2  
22767 Hamburg  
Telefon 040 / 31 97 12 33  
Fax 040 / 31 97 19 43  
thorsten.gehrke@endo.de

Dr. med. Philipp Mommsen  
ENDO-Klinik Hamburg  
Spezialklinik für Knochen-, Gelenk-  
und Wirbelsäulenchirurgie  
Holstenstraße 2  
22767 Hamburg

# Osteosynthesetechniken bei periprothetischen Frakturen

---

Florian Gebhard

Periprothetische Frakturen bieten für die operative Versorgung zwei führende Herausforderungen.

Die erste Herausforderung ist das Vorhandensein eines Implantates wie Hüftprothese oder Knieprothese im Knochen und damit verbunden die beschränkte Schraubenpositionierung.

Die zweite Herausforderung ist der in der Regel osteoporotische Knochen zum Zeitpunkt des Eintretens der Fraktur und der damit verbundenene eingeschränkte Schraubenhalt. Periprothetische Frakturen bei jüngeren Patienten sind eher die Ausnahme, weisen aber die gleiche Versorgungsstrategien auf wie beim osteoporotischen Knochen.

## Diagnostik

Üblicherweise sind Röntgenaufnahmen in zwei Ebenen von der Fraktur nebst anliegenden Gelenken ausreichend.

Da jedoch bei der Versorgung einer periprothetischen Fraktur entschieden werden muss, ob die Prothese fest oder locker ist, können CT-Untersuchungen der Verletzungsregion hilfreich sein, um diese Entscheidung zu treffen.

## OP-Technik

Das Versorgungsprinzip der osteoporotischen Fraktur beruht heutzutage im Wesentlichen auf winkelstabilen Implantaten mit Erweiterungen, die speziell für die periprothetische Fraktursituation entwickelt wurden.

Winkelstabile Implantate werden ergänzt durch sogenannte periprothetische Schrauben. Das sind monokortikale Schrauben, die im Bereich von einliegenden Prothesenschäften eingebracht verfügbar sind.

Sollte mit diesen Schrauben keine ausreichende Stabilisierung möglich sein, ist die erste Form der Erweiterung das Anwenden von Kabelsystemen, die als Ergänzung zu den Platten angeboten werden.

Durch diese Kabelsysteme kann eine zusätzliche Stabilisierung erzielt werden.

Eine weitere Möglichkeit neben der Anwendung von Kabelsystemen besteht in der Nutzung sogenannter „Auslegerplatten“, die es ermöglichen, außerhalb des Zentrums der Hauptplatte von verschiedenen Winkeln Schrauben mit meist dünnerem Durchmesser neben das Implantat zu setzen.

Im Bereich der winkelstabilen Platten wurden in den letzten Jahren auch zunehmend Spezialplatten entwickelt, die sich für periprothetischen Frakturen besser eignen.

Eigenschaften dieser Platten sind neben versetzten Plattenlöchern teilweise auch eine





---

stärkere Dimensionierung, bzw. die Möglichkeit, die Schrauben in verschiedenen Winkeln zur Platte einzubringen (variable Schraubenrichtung).

### **Perioperative Vorbereitung**

Vor der operativen Versorgung einer periprothetischen Fraktur ist es unbedingt erforderlich, eine Analyse der Fraktur durchzunehmen und eine Versorgungsstrategie daraus abzuleiten.

Diese Versorgungsstrategie beinhaltet das Festlegen der Implantate sowie die Definition von Ausweichverfahren, falls der primäre Plan sich intraoperativ nicht umsetzen lässt. D.h., vor der Versorgung einer periprothetischen Fraktur muss klar sein, welche Implantate vorhanden sind oder welche ggf. noch beschafft werden müssen, um eine sichere Stabilisierung der Fraktur zu gewährleisten.

### **Operative Technik**

Prinzipiell unterscheiden wir zwei operative Vorgehensweisen.

Die eine ist die Darstellung der Fraktur, Freilegen der Fraktur und Osteosynthese mit entsprechender Platte.

Die zweite Möglichkeit besteht darin, die eigentliche Fraktur minimalinvasiv zu reponieren, über entsprechende Repositionshilfsmittel. Anschließend zu sichern mit einer Drahtzerklage oder Kabelsystem.

Anschließend Überbrücken der Gesamtsituation mit minimalinvasiv eingebrachten (durchgeschobenen) winkelstabilen Plattensystemen, die dann mit oder ohne Zielbügel-system mit Schrauben versehen werden.

Die Einschränkung von Zielbügelssystemen bei periprothetischen Frakturen liegt darin, dass das Zielbügelssystem eine starre Schraubenrichtung vorgibt, die insbesondere im Bereich von einliegenden Prothesenschäften hier nicht angewandt werden kann.

In diesem Fall bietet es sich an, eine partielle Freilegung der Fraktur vorzunehmen und die im Frakturbereich und Prothesenbereich befindlichen Plattenanteile mit „unter-Sicht“ eingebrachten Schrauben zu versehen, während die prothesenfernen Schrauben dann über ein Zielbügelssystem eingebracht werden können.

Bei jeglicher operativer Maßnahme von periprothetischen Frakturen gilt es die Vaskularität im Frakturbereich so weit wie möglich zu schonen, da diese Garant für eine Knochenheilung ist.

Ausgedehntes Freilegen der Fraktur, Abschieben des Periosts und exzessives Anwenden von Drahtzerklagen kompromittiert die lokale Durchblutungssituation und führt in der Regel zu einer verzögerten oder ausbleibenden Knochenheilung.

## Nachbehandlung

Da es sich bei periprothetischen Frakturen meist um ältere Patienten handelt, ist es extrem wichtig, möglichst früh eine Belastung der Extremität zuzulassen.

Üblicherweise wird in Abhängigkeit der Stabilisierungsart eine Teilbelastung bis zur gesicherten Wundheilung angestrebt, daran anschließend eine Vollbelastung.

Ein Entfernen des Osteosynthesematerials ist in der Regel nicht erforderlich.

Prof. Dr. med. Florian Gebhard

Ärztlicher Direktor

Universitätsklinikum Ulm, Zentrum für Chirurgie

Klinik für Unfallchirurgie, Hand-, Plastische und

Wiederherstellungschirurgie

Steinhövelstraße 9

89075 Ulm

Telefon 0731 / 50 05 45 00

Fax 0731 / 50 05 45 02

florian.gebhard@uniklinik-ulm.de



Periprothetische Frakturen des Femurs bei Hüfttotalendoprothesen sind eine relativ seltene, aber schwierig zu behandelnde Komplikation. In der Literatur sind zahlreiche Klassifikationen für periprothetische Frakturen zu finden. Hierbei hat sich die von Duncan et al. [1995] vorgestellte sogenannte Vancouver-Klassifikation allgemein durchgesetzt. Sie berücksichtigt die Frakturlokalisation, die Qualität der Prothesenfixation und die Qualität des Knochens. Typ A-Frakturen sind im Bereich der Trochanteren lokalisiert, wobei der Typ AG den Trochanter major und der Typ AL den Trochanter minor betrifft. Typ B-Frakturen befinden sich im Schaftbereich. Hierbei sind B1-Frakturen als Frakturen mit stabil fixiertem Implantat, Typ B2-Frakturen mit gelockertem Implantat und Typ B3-Frakturen mit gelockertem Implantat und deutlich geschwächtem Knochen definiert. Typ C-Frakturen befinden sich deutlich distal des Prothesenstieles. Diese Klassifikation hat sich für die verschiedenen therapeutischen Konzepte bei den einzelnen Frakturtypen bewährt.

Die Ziele der Behandlung periprothetischer Frakturen sind die frühe Frakturheilung, der Erhalt bzw. Wiederaufbau des Knochens, die Wiederherstellung des korrekten Alignments und Länge des Knochens, eine stabile Prothesenfixierung, eine frühe Mobilisation und eine Wiederherstellung der Funktion des Beines, die der vor der Fraktur entsprechen oder besser sein sollte [Kelley 1994, Beals et al. 1996, Haddad et al. 2002, Tsiridis et al. 2003].

Ein Wechsel der Prothese bei einer periprothetischen Fraktur ist notwendig bei einer gelockerten Endoprothese (Vancouver Typ B2- und B3-Frakturen) und bei gleichzeitig gebrochenen Implantaten [Duncan et al. 1995, Cooke et al. 1988, Adolphson et al. 1987, Namba et al. 1991]. Nach der Studie von Bethea et al. [1982] liegen bei 75 % der postoperativen periprothetischen Frakturen und nach Duncan et al. [1995] bei 82 % der Typ B-Frakturen gelockerte Implantate vor.

Prinzipiell kann der Prothesenwechsel auf einen zementierten oder einen zementlosen Stiel erfolgen, wobei beim Endoprothesenwechsel die Fraktur mit dem neuen Implantat um mindestens 2 Diaphysenbreiten überbrückt werden sollte [Duncan et al. 1995, Cooke et al. 1988, Adolphson et al. 1987, Namba et al. 1991]. Der Nachteil von zementierten Stielen liegt darin, dass ein Eintreten von Zement in den Frakturspalt die Frakturheilung behindern kann obwohl sie, wie Beals et al. [1996] zeigen konnten, prinzipiell möglich ist. So fanden Beals et al. [1996] bei Revisionen mit zementierten

Stielen in 31 % Pseudarthrosen, in 15 % erneute Frakturen und in weiteren 15 % verbleibende Knochendefekte, hingegen bei zementlosen Stielendoprothesen in 7 % erneute Frakturen. Daher wird der Wechsel auf zementierte Stiele allgemein nur bei älteren Patienten und/oder osteoporotischen Knochen, die eine zementlose Fixation erschweren würden, empfohlen [Schmidt et al. 2002, Beals et al. 1996, Kyle et al. 1998, Jukkala-Partio K et al. 1998].

Bei den zementlosen Implantaten unterscheidet man solche, die die Primärverankerung im proximalen Femur erzielen, von solchen mit distaler Fixation. Der Nachteil erstgenannter Prothesentypen bei periprothetischen Frakturen ist, dass in diesen Fällen ein Bewegung zwischen den proximalen Frakturfragmenten und der Prothese die knöcherner Inkorporation des Implantates behindern kann [Incavo et al. 1998]. Zur Verbesserung der proximalen Stabilität werden diese Prothesentypen in der Regel mit einem Strut-Graft kombiniert. Trotzdem berichteten Incavo et al. [1998] über 50 % Prothesenlockerungen bei regelhaft verheilten periprothetischer Fraktur. Andere Autoren beobachteten diese Probleme hingegen nicht [Wang 2000, Sledge III 2002]. Insgesamt sind die Fallzahlen in allen erwähnten Studien (mit jeweils weniger als 10 Fällen) klein und zuverlässige Aussagen können daher nicht getroffen werden (Tab. 6).

Zementlose Prothesen mit distaler Fixierung haben den Vorteil, dass die Prothesenverankerung außerhalb des Frakturbereiches erzielt wird, die Fraktur damit überbrückt wird und die Fraktur mit Cerclagen um die distal fest sitzende Prothese osteosynthetisiert werden kann. Diese Technik scheint zuverlässig gute Ergebnisse erzielen zu lassen, was die bisher veröffentlichten Studien zeigen (Tab. 6).

Ein anderes Prinzip der Behandlung besteht in der sogenannten distalen Verriegelung. Hierbei wird der Frakturbereich wiederum mit einem Prothesenstiel überbrückt, der distal der Fraktur wie ein intramedullärer Nagel verriegelt wird. Nach Heilung der Fraktur werden die Verriegelungsschrauben (6 bis 9 Monate postoperativ) entfernt und durch das Nachsintern der Prothese soll eine proximale Fixation der Prothese erwirkt werden. Eingartner et al. [1997] berichteten über eine 100%ige Frakturheilungsrate und keine Prothesenlockerung bei 12 periprothetischen Frakturen vom Typ Vancouver B2 mit einem Follow-up von 2 Jahren.

Als weitere Prothesenvariante wird die Verwendung von Tumorprothesen beschrieben. Sie kommen bei Vancouver Typ B3-Frakturen mit erheblichem Knochenverlust bei älteren Patienten in Frage, da sie gegenüber der Verwendung von z.B. Allografts die frühere Belastbarkeit der Extremität erlauben [Dorotka et al. 2000, Wilson et al. 2001]. Die verbleibenden Knochenreste sollten dann mit den anhängenden Weichteilstrukturen an der Tumorprothese befestigt werden [Dorotka et al. 2000, Wilson et al. 2001].



Alternativ kann im proximalen Bereich auch ein Allograft verwendet werden, in den eine herkömmliche Prothese einzementiert wird. Hier werden ebenfalls die verbleibenden eigenen Knochenreste mit Cerclagen um das Allograft befestigt [Wong et al. 1999]. Wong et al. [1999] berichten über 5-Jahresergebnisse bei 15 mit Allograft behandelten Typ B3-Frakturen. Die Einheilungsrate der Allografts betrug 93,3 % und die Lockerungsrate der implantierten Prothesen 6,6 %.

Bei Typ B2-Frakturen empfiehlt sich die Revision des Schaftes, wobei zementierte Schäfte bei osteoporotischen Knochen, die keine zementlose Fixation erlauben, bevorzugt werden. Generell ist jedoch ein zementloser Revisionschaft vorzuziehen, wobei die Verwendung von distal fixierten Prothesenstielen technisch einfacher ist und reproduzierbarere Ergebnisse zu liefern scheint als proximal fixierte Stiele mit der gleichzeitigen Anlage von Strut-grafts.

Bei Typ B3-Frakturen ist der zementierte Prothesenwechsel aufgrund des dünnen, sklerosierten Knochenbettes nicht zu empfehlen. Diese Frakturen können mit zementlosen Revisionschäften und zusätzlicher Augmentation behandelt werden. Diese Augmentation geschieht entweder durch die Kombination von impaction grafting und Strut-grafts oder mit Hilfe eines proximalen Allografts mit und ohne zusätzlicher Anlage von Strut-grafts [Wong et al. 1999, Aigner et al. 2002, Haddad et al. 2002, Brady et al. 1999, Tsiridis et al. 2003]. Diese Technik eignet sich eher bei jüngeren Patienten [Wong et al. 1999]. Bei älteren Patienten (> 80 Jahren) können solche Frakturen durch Tumorprothesen mit Anlage der Knochenfragmente an die Prothese therapiert werden [Dorotka et al. 2000, Wilson et al. 2001]. Die Verwendung von Tumorprothesen erlaubt die frühere Belastbarkeit des Beines, was bei älteren Patienten von Vorteil ist [Wilson et al. 2001].

Prof. Dr. med. Bernd Fink  
Ärztlicher Direktor  
Klinik für Endoprothetik, Allgemeine und  
Rheumaorthopädie  
Orthopädische Klinik Markgröningen  
Kurt-Lindemann-Weg 10  
71706 Markgröningen  
Telefon 07145 / 910  
Fax 07145 / 91 29-22  
b.fink@okm.de

Author	Type	Type	Type	Type	Type	Type
Duncan '95 (Vancouver)	A (L, G) Trochanteric	B (1, 2, 3) around stem	C below tip			
Beals '96 + Towers '99	I intertrochant.	II around stem	III (A,B,C) around tip	IV supracond		
Roffman '98	stable	unstable				
Mont '94	1 intertrochant.	2 around stem	3 around tip	4 below tip	5 comminut	6 supracond
Cooke '88	1 comminuted	2 around stem	3 oblique below tip	4 transver. below tip		
Johansson '81	I prox. to tip	II around tip	III below tip			
Jensen '88	1 prox. to tip	2 around tip	3 below tip			
Bethea '82	A below tip	B around stem	C comminut			
Whittaker '74	1 intertrochant.	2 around stem	3 below stern			

**Tabelle 1:** Verschiedene, gebräuchliche Fraktur-Klassifikationen

Author	N	Fracture-Type	Follow-up	Union-rate	Prosthetic Loosening	Complications
Blatter '89	22	B1	2,7 y	82 %	13,5 %	4,5 % infection
Stern '91	9	B1		100 %	0 %	0 %
Serocki '92	8	B1		87,5 %	0 %	0 %
Siegmeth '98	27	B1	3,8 y	88,8 %		3,7 % infection
Wahl '01	5	B1	18 mo	60 %	0 %	40 % infection

**Tabelle 2:** Ergebnisse der AO/ASIF-Platten-Osteosynthesen bei Frakturen vom Typ Vancouver B1

Author	N	Fracture-Type	Follow-up	Union-rate	Prosthetic Loosening	Complications
Lam '82	6	B1	?	100 %	0 %	33,3 %
Robinson '95	14	B1	14 mo	78,6 %	0 %	21,4 %
Radcliffe '96	5	B1	6 mo	100 %	0 %	0 %
Uchio '97	6	B1	40 mo	100 %	0 %	0 %
Otremski '98	14	B1	18 mo	85,7 %	0 %	14,3 %
Kamineneni '99	5	B1	1 mo	0 %		100 %
Ahuja '02	16	B1		93,7 %	0 %	75 % varus
Noorda '02	35	B1	27 mo	72 %	0 %	28 % varus, 22 % #

**Tabelle 3:** Ergebnisse der Mennen-Platten-Osteosynthesen bei Frakturen vom Typ Vancouver B1 (# = Refraktur)

Author	N	Fracture-Type	Follow-up	Union-rate	Prosthetic Loosening	Complications
Odgen '78	10 OP	B1		100 %	0 %	0 %
Wang '85	5 OP	B1	4 mo	100 %	0 %	0 %
Zenni '88	19 OP	B1	2,1 y	94,7 %	0 %	0 %
Montijo '89	7 OP	B1		100 %		
Tadross '00	9 DM	B1		55,5 %		44,4 % in varus >6°
Venu '01	12 DM	B1	6,5 mo	83,3 %	0 %	0 %
Tsiridis '03	7 DM 9 DM	B1, B3, C strut or intr.		57,2 % 88,8 %		42,8 % 11,1 %

**Tabelle 4:** Ergebnisse der Osteosynthesen mittels Ogden-Platten (OP) und mittels Dall-Miles-Platten (DM) (intr = intramedulläre Schienung durch Schaftwechsel)

Author	N	Fracture-Type	Follow-up	Union-rate	Prosthetic Loosening	Complications
Chandler '98	19 SG	B1	6 mo	89,5 %	0 %	5,3 % malunion
Haddad '02	19 SG	B1	14 mo	78,6 %	0 %	0 %
Haddad '97	4 DSG+P	B1	6 mo	100 %	0 %	25 % varus
Wang '00	9 SG+P	B1	6 mo	100 %	0 %	0 %
Haddad '02	12 SG+P	B1	28 mo	91,6 %	0 %	16 % varus
	9 DSG+P	B1	28 mo	100 %	0 %	0 %

**Tabelle 5:** Ergebnisse der Osteosynthesen mittels Strut grafts (SG), struts grafts mit Platte (SG+P) und zweit Strut grafts mit Platte (DSG+P)

Author	N	Fracture-Type	Follow-up	Union-rate	Prosthetic Loosening	Complications
Wong '99	15 AG	B3	5 y	93,3 %	6,6 %	
Wang '00	6 PC+SG	B2, B3	6 mo	100 %	0 %	0 %
Sledge III '02	7 PC+SG	B2	33 mo	100 %	0 %	0 %
Incavo '98	8 PC+SG	B2	49 mo	100 %	50 %	12,5 % #
	5 EPC	B2	49 mo	100 %	0 %	0 %
Moran '96	4 EPC	B2	2 y	100 %	0 %	0 %
Magnus '93	14 EPC	B2		85,7 %		
MacDonald '01	14 EPC	B1, B2	8,2 y	100 %	0 %	0 %
Kolstad '94	9 W	B2	41 mo	100 %	0 %	0 %
Gill '99	5 W	B1, B2		100 %	0 %	20 %
Eingartner '97	12 DI	B2	2 y	100 %	0 %	0 %

**Tabelle 6:** Ergebnisse der Prothesenwechsel bei periprothetischen Frakturen (AG = Allograft; PC+SG = proximal coated with strut grafts, proximal fixation; EPC = extensively porous coated, distal fixation; W = Wagner stem, distal fixation; DI = distal interlocking, secondary proximal fixation; # = fracture)





## Risikofaktoren und Klassifikation periprothetischer Frakturen

Thomas Mittlmeier

1. Ayers DC (1997) *Supracondylar fracture of the distal femur proximal to a total knee replacement. AAOS Instructional Course Lectures 46: 197-203*
2. Burnett RS, Bourne RB (2004) *Periprosthetic fractures of the tibia and patella in total knee arthroplasty. AAOS Instructional Course Lectures 53: 217-235*
3. Della Rocca G, Leung KS, Pape H-C (2011) *Periprosthetic fractures: epidemiology and future projections. J Orthop Trauma 25: S66-70*
4. Erhardt JB, Kuster MS (2010) *Periprothetische Frakturen am Kniegelenk. Orthopäde 39:97-108*
5. Engh GA, Ammeen DJ (1997) *Periprosthetic fractures adjacent to total knee implants: treatment and clinical results. J Bone Joint Surg 79-A: 1100-1113*
6. Felix NA, Stuart MJ, Hanssen AD (1997) *Periprosthetic fractures of the tibia associated with total knee arthroplasty Clin Orthop 345: 113-124*
7. Goldberg VM, Figgie HE III, Inglis AE, Figgie MP, Sobel M, Kelly M, Kraay M (1988) *Patella fracture type and prognosis in condylar total knee arthroplasty. Clin Orthop 236: 115-122*
8. Kim, K-I, Egol KA, Hozack WJ, Parvizi J (2006) *Periprosthetic fractures after total knee arthroplasties. Clin Orthop Rel Res 446:167-175*
9. Lewis PL, Rorabeck CH (1997): *Periprosthetic fractures. In: Engh CA, Rorabeck CH (eds): Revision total knee arthroplasty. Baltimore, Williams&Wilkins, 275-295*
10. Mittlmeier T, Stöckle U, Perka C, Schaser K-D (2005) *Periprothetische Frakturen nach Knieendoprothetik. Unfallchirurg 108:481-496*
11. Nauth A, Ristevski B, Bégué T, Schemitsch EH (2011) *Periprosthetic distal femur fracture: current concepts. J orthop Trauma 25:S82-85*
12. Ortiguera CJ, Berry DJ (2004) *Patellar fracture after total knee arthroplasty. J Bone Joint Surg 84-A: 532-540*
13. Parvizi J, Jain N, Schmidt AH (2008) *Periprosthetic knee fractures. J Orthop Trauma 22:663-671*
14. Rorabeck CH, Taylor JW (1999) *Classification of periprosthetic fracture complicating total knee arthroplasty. Orthop Clin North Am 30: 209-214*
15. Su ET, DeWal H, Di Cesare PE (2004) *Periprosthetic femoral fractures above knee replacements. J Am Acad Orthop Surg 12: 12-20*

## Voraussetzungen für eine erfolgreiche Osteosynthese

Klaus-Dieter Schaser

1. Ayers DC (1997) *Supracondylar fracture of the distal femur proximal to a total knee replacement. AAOS Instructional Course Lectures 46: 197-203*
2. Burnett RS, Bourne RB (2004) *Periprosthetic fractures of the tibia and patella in total knee arthroplasty. AAOS Instructional Course Lectures 53: 217-235*
3. Engh GA, Ammeen DJ (1997) *Periprosthetic fractures adjacent to total knee implants: treatment and clinical results. J Bone Joint Surg 79-A: 1100-1113*
4. Felix NA, Stuart MJ, Hanssen AD (1997) *Periprosthetic fractures of the tibia associated with total knee arthroplasty Clin Orthop 345: 113-124*
5. Mittlmeier, T, Perka C, Schaser K (2005) *Periprosthetische Frakturen nach Knieendoprothetik. Der Unfallchirurg 108(6):481-495*
6. Rorabeck CH, Taylor JW (1999) *Classification of periprosthetic fracture complicating total knee arthroplasty. Orthop Clin North Am 30: 209-214*
7. Su ET, DeWal H, Di Cesare PE (2004) *Periprosthetic femoral fractures above knee replacements. J Am Acad Orthop Surg 12: 12-20*

## Revisionsendoprothetik bei periprosthetischer Fraktur

Reinhard Windhager

1. Culp RW, Schmidt RG, Hanks G, et al. *Supracondylar fracture of the femur following prosthetic knee arthroplasty. Clin Orthop 1987;222:212-222*
2. Figgie MP, Goldberg VM, Figgie HE 3rd, et al. *The results of treatment of supracondylar fracture above total knee arthroplasty. J Arthroplasty 1990;5:267-276*
3. Lesh ML, Schneider DJ, Deol G, et al. *The consequences of anterior femoral notching in total knee arthroplasty. A biomechanical study. J Bone Joint Surg Am 2000; 82:1096-1101*
4. Rorabeck CH, Taylor JW. *Periprosthetic fractures of the femur complicating total knee arthroplasty. Orthop Clin North Am 1999;30:265-277*
5. Chmell MJ, Moran MC, Scott RD: *Periarticular fractures after total knee arthroplasty: principles of management. J Am Acad Orthop Surg 1996;4(2):109-116*



6. Felix NA, Stuart MJ, Hanssen AD. Periprosthetic fractures of the tibia associated with total knee arthroplasty. *Clin Orthop* 1997;345:113-124
7. Hanssen AD, Stuart MJ. Treatment of periprosthetic tibial fractures. *Clin Orthop Relat Res* 2000;380:91-98
8. Rand JA, Coventry MB. Stress fractures after total knee arthroplasty. *J Bone Joint Surg Am* 1980;62:226-233
9. Goldberg VM, Figgie HE III, Inglis AE et al. Patellar fracture type and prognosis in condylar total knee arthroplasty. *Clin Orthop Relat Res* 1988;236:115-122
10. Grace JN, Sim FH. Fracture of the patella after total knee arthroplasty. *Clin Orthop Relat Res* 1988;230:168-175
11. Hozack WJ, Goll SR, Lotke PA et al. The treatment of patellar fractures after total knee arthroplasty. *Clin Orthop Relat Res* 1988;236:123-127
12. Ortiguera CJ, Berry DJ. Patellar fracture after total knee arthroplasty. *J Bone Joint Surg Am* 2002;84(4):532-540
13. Tria AJ Jr, Harwood DA, Alicea JA, Cody RP. Patellar fractures in posterior stabilized knee arthroplasties. *Clin Orthop Relat Res* 1994;299:131-138
14. Su ET, Dewal H, Di Cesare PE. Periprosthetic femoral fractures above total knee replacements. *J Am Acad Orthop Surg* 2004 12(1):12-20
15. Harris AI, Poddar S, Gitelis S, et al. Arthroplasty with a composite of an allograft and a prosthesis for knees with severe deficiency of bone. *J Bone Joint Surg Am* 1995;77:373-386
16. Engh GA, Herzwurm PJ, Parks NL. Treatment of major defects of bone with bulk allografts and stemmed components during total knee arthroplasty. *J Bone Joint Surg Am* 1997;79:1030-1039
17. Kraay MJ, Goldberg VM, Figgie MP, et al. Distal femoral replacement with allo graft/prosthetic reconstruction for treatment of supracondylar fractures in patients with total knee arthroplasty. *J Arthroplasty* 1992;7:7-16
18. Ghazavi MT, Stockley I, Yee G, et al. Reconstruction of massive bone defects with allograft in revision total knee arthroplasty. *J Bone Joint Surg Am* 1997;79:17-25
19. Kress KJ, Scuderi GR, Windsor RE et al. Treatment of non-unions about the knee utilizing custom total knee arthroplasty with press-fit intramedullary stems. *J Arthroplasty* 1993;8:49-55

## Periprotetische Frakturen des Azetabulums

Carsten Perka

1. Chato M, Parfitt J, Pearse MF. Periprotetische acetabular fracture associated with extensive osteolysis. *J Arthroplasty*. 1998 Oct;13(7):843-5.
2. Peterson CA, Lewallen DG. Periprotetische fracture of the acetabulum after total hip arthroplasty. *J Bone Joint Surg Am*. 1996 Aug;78(8):1206-13.
3. Sánchez-Sotelo J, McGrory BJ, Berry DJ. Acute periprotetische fracture of the acetabulum associated with osteolytic pelvic lesions: a report of 3 cases. *J Arthroplasty*. 2000 Jan;15(1):126-30. Erratum in: *J Arthroplasty* 2000 Jun;15(4):544.

## Technik der endoprotetischen Revision bei periprotetischen Frakturen

Bernd Fink

1. Adolphson P, Jonsson U, Kalen R (1987) Fractures of the ipsilateral femur after total hip arthroplasty. *Arch Orthop Trauma Surg* 106:353-357
2. Ahuja S, Chatterji S (2002) The Mennen femoral plate for fixation of periprotetische femoral fractures following hip arthroplasty. *Injury* 33:47-50
3. Aigner C, Marschall C, Reischl N, Windhager R (2002) Cortical strut grafts, an alternative to conventional plating in periprotetische fractures of the femur. *Z Orthop* 140:328-333
4. Akesson K, Önsten I, Obrant KJ (1994) Periarticular bone in rheumatoid arthritis versus atrophy. *Histomorphometry in 103 hip biopsies*. *Acta Orthop Scand* 65:135-138
5. Beals RK, Tower SS (1996) Periprotetische fractures of the femur. An analysis of 93 fractures. *Clin Orthop* 327:238-246
6. Berry DJ, Garvin KL, Sang-Hong L, Maloney WJ, Paprosky WG, Steinberg ME (1999) Total hip arthroplasty complications. In: Cllaghan JJ, Harner CE, Koval KJ, Lode RT, Sangeorzan BJ (Editors). *Hip and pelvis reconstruction osteopaedic knowledge update 6*. Rosemont, Illinois: American Academy of Orthopaedic Surgens, 474-475
7. Berry DJ (2002) Management of periprotetische fractures. *The hip*. *J Arthroplasty* 17 Suppl:11-13
8. Bethea JS, DeAndrade JR, Fleming LL, Lindenbaum SD, Welch RB (1982) Proximal femoral fractures following total hip arthroplasty. *Clin Orthop* 170:95-106
9. Bernd L, Blasius K, Cotta H (1989) Possibilities of therapy of femur fractures following placement of a total hip endoprosthesis. *Z Orthop* 127:291-295



10. Blatter G, Fiechter T, Magerl F (1989) Fractures of the ipsilateral femur after total hip arthroplasty. *Orthopäde* 18:545-551
11. Bogoch E, Hastings D, Gross A, Gschwend N (1998) Supracondylar fractures of the femur adjacent to resurfacing and MacIntosh arthroplasties of the knee in patients with rheumatoid arthritis. *Clin Orthop* 229:213-220
12. Bogoch ER, Moran E (1998) Abnormal bone remodelling in inflammatory arthritis. *Can J Surg* 41:264-271
13. Bogoch ER, Moran EL (1999) Bone abnormalities in the surgical treatment of patients with rheumatoid arthritis. *Clin Orthop* 366:8-21
14. Brady OH, Garbuz DS, Masri BA, Duncan CP (1999) Classification of the hip. *Orthop Clin North Am* 30:215
15. Brady OH, Garbuz DS, Masri BA, Duncan CP (1999) The treatment of periprosthetic fractures of the femur using cortical onlay allograft struts. *Orthop Clin North Am* 30:249-257
16. Chandler HP, Tigges RG (1998) The role of allograft in the treatment of periprosthetic femoral fractures. *Instr Course Lect* 47:257-264
17. Chandler HP, King D, Limbird R, Hedley A, McCarthy J, Penenberg B, Danylchuk K (1993) The use of cortical allograft struts for fixation of fractures associated with well-fixed total joint prostheses. *Semin Arthroplasty* 4:99-107
18. Christensen CM, Seger BM, Schultz RB (1989) Management of intraoperative femur fractures associated with revision hip arthroplasty. *Clin Orthop* 248:177-180
19. Cooke PH, Newman JH (1988) Fractures of the femur in relation to cemented hip prostheses. *J Bone Joint Surg* 70-B:386-389
20. Dall DM, Miles AW (1983) Re-attachment of the greater trochanter. The use of the trochanter cable-grip system. *J Bone Joint Surg* 65-B:55-59
21. Dennis MG, Simon JA, Kummer FJ, Koval KJ, DiCesare PE (2000) Fixation of periprosthetic femoral shaft fractures occurring at the tip of the stem. A biomechanical study of 5 techniques. *J Arthroplasty* 15:523-528
22. Dennis MG, Simon JA, Kimmer FJ, Koval KJ, DiCesare PE (2001) Fixation of periprosthetic femoral shaft fractures: a biomechanical comparison of two techniques. *J Orthop Trauma* 15:177-180
23. Doroška R, Windhager R, Kotz R (2000) Periprosthetic femoral fractures in total hip prosthesis implantation. Functional and radiological comparison between plate osteosynthesis and proximal femur replacement. *Z Orthop* 138:440-446

24. Duncan DP, Masri BA (1995) *Fractures of the femur after hip replacement. Instr Course Lect* 44:293-304
25. Eingartner C, Volkman R, Pütz M, Weller S (1997) *Uncemented revision stem for biological osteosynthesis in periprosthetic femoral fractures. Int Orthop* 21:25-29
26. Emerson RH Jr, Malinin TI, Cuellar AD, Head WC, Peters PC (1992) *Cortical strut allografts in the reconstruction of the femur in revision total hip arthroplasty. A basic science and clinical study. Clin Orthop* 285:35-44
27. Emerson RH Jr, Head WC, Higgins LL (2001) *A new method of trochanteric fixation after osteotomy in revision total hip arthroplasty with a calcar replacement femoral component. J Arthroplasty* 16:Suppl1:76-80
28. Fitzgerald RH Jr, Brindley GW, Kavanagh BF (1988) *The uncemented total hip arthroplasty: Intraoperative femoral fractures. Clin Orthop* 235:61-66
29. Garcia-Cimbrelo E, Munuera L, Gil-Garay E (1992) *Femoral shaft fractures after cemented total hip arthroplasty. Int Orthop* 16:97-100
30. Gill TJ, Sledge JB, Orlor R, Ganz R (1999) *Lateral insufficiency fractures of the femur caused by osteopenia and varus angulation: a complication of total hip arthroplasty. J Arthroplasty* 14:982-987
31. Grabuz DS, Masri BA, Duncan CP (1998) *Periprosthetic fractures of the femur: principles of prevention and management. Instr Course Lect* 47:237-242
32. Haddad FS, Marston RA, Muirhead-Allwood SK (1997) *The Dall-Miles cable and plate system for periprosthetic femoral fractures. Injury* 28:445-447
33. Haddad FS, Masri BA, Garbuz DS, Duncan CP (1999) *The prevention of periprosthetic fractures in total hip and knee arthroplasty. Orthop Clin North Am* 30:191-207
34. Haddad FS, Duncan CP, Berry DJ, Lewallen DG, Gross AE, Chandler HP (2002) *Periprosthetic femoral fractures around well-fixed implants: Use of cortical onlay allografts with or without a plate. J Bone Joint Surg* 84-A:945-950
35. Hawkins A, Midwinter K, MacDonald DA (2000) *Trochanteric non-union in revision total hip arthroplasty: do it matter? Ann R Coll Surg Engl* 82:39-42
36. Head WC, Malinin TI, Mallory TH, Emerson RH Jr (1998) *Onlay cortical allografting for the femur. Orthop Clin North Am* 29:307-312
37. Herzwurm PJ, Walsh J, Pettine KA (1992) *Prophylactic cerclage: A method of preventing femur fracture in an uncemented total hip arthroplasty. Orthopedics* 15:143-146



38. Incavo SJ, Beard DM, Puppato F, Ries M, Wiedel J (1998) One-stage revision of periprosthetic fractures around loose cemented total hip arthroplasty. *Am J Orthop* 27:35-41
39. Jensen JS, Barfod G, Hansen D et al (1988) Femoral shaft fracture after hip arthroplasty. *Acta orthop scand* 59:9-13
40. Johansson JE, McBroom R, Barrington TW, Hunter GA (1981) Fracture of the ipsilateral femur in patients with total hip replacement. *J Bone Joint Surg* 63-A:1435-1442
41. Jukkala-Partio K, Parito EK, Solovieva S, Paavilainen T, Hirvensalo E, Alho A (1998) Treatment of periprosthetic fractures in association with total hip arthroplasty – A retrospective comparison between revision stem and plate fixation. *Ann Chir Gyn* 87:229-235
42. Kamineni S, Ware HE (1999) The Mennen plate: unsuitable for elderly femoral periprosthetic fractures. *Injury* 30:257-260
43. Kavanagh BF (1992) Femoral fractures associated with total hip arthroplasty. *Orthop Clin North Am* 23:249-257
44. Kelley SS (1994) Periprosthetic femoral fractures. *J Am Acad Orthop Surg* 2:164-72
45. Kenny P, Quinlan W (1998) Interprosthetic fracture of the femoral shaft. *J Arthroplasty* 13:361-364
46. Kolstad K (1994) Revision THR after periprosthetic femoral fractures. An analysis of 23 cases. *65:505-508*
47. Kolb W, Guhlmann H, Friedel R, Nestmann H (2003) Fixation of periprosthetic femur fractures with the less invasive stabilization system (LISS) – a new minimally invasive treatment with locked fixed-angle screws. *Zentralbl Chir* 128:53-59
48. Kyle RF, Crickard GE III (1998) Periprosthetic fractures associated with total hip arthroplasty. *Orthopedics* 21:982-984
49. Lam SJS, Purkayastha S (1993) The Mennen plate. A unique indication for internal fixation. *Dentsply, England: CMW Laboratories*
50. Larsen E, Menck H, Rosenklint A (1987) Fractures after hemialloplastic hip replacement. *J Trauma* 27:72-74
51. Larson JE, Chao EY, Fitzgerald RH (1991) By-passing femoral cortical defects with cemented intra-medullary stems. *J Orthop Res* 9:414-421
52. Lewallen DG, Berry DJ (1998) Periprosthetic fracture of the femur after total hip arthroplasty: Treatment and results to date. *Instr Course Lect* 47:243-249

53. Löwenhielm G, Hansson LI, Kärrholm J (1989) Fracture of the lower extremity after total hip replacement. *Archiv Orthop Traum Surg* 108:141-143
54. Logel KJ, Lachiewicz PF, Schmale GA, Kelley SS (1999) Cortical strut allografts for the treatment of femoral fractures and deficiencies in revision total hip arthroplasty. *J South Orthop Assoc* 8:163-172
55. MacDonald SJ, Paprosky WG, Jablonsky WS, Magnus RG (2001) Periprosthetic femoral fractures treated with a long-stem cementless component. *J Arthroplasty* 16:379-383
56. Magnus RE, Paprosky WG, Jablonsky W (1993) Cementless revision of unstable femoral prostheses associated with proximal femoral fractures. *Orthop Trans* 17:602-606
57. Malinin T, Latta LL, Wagner JL, Brown MD (1984) Healing of fractures with freeze-dried cortical bone plates. Comparison with compression plating. *Clin Orthop* 190:281-286
58. Mihalko WM, Beaudoin AJ, Cardea JA, Krause WR (1992) Finite-element modelling of femoral shaft fracture fixation techniques post total hip arthroplasty. *J Biomech* 25:469-476
59. Mont MA, Maar DC, Krackow KA, Hungerford DS (1992) Hoop-stress fractures of the proximal femur during hip arthroplasty. Management of the results in 19 cases. *J Bone Joint Surg* 74-B:257-260
60. Mont MA, Maar DC (1994) Fractures of the ipsilateral femur after hip arthroplasty. A statistical analysis of outcome based on 487 patients. *J Arthroplasty* 9:511-519
61. Montijo H, Ebert FR, Lennox DA (1989) Treatment of proximal femur fractures associated with total hip arthroplasty. *J Arthroplasty* 4:115-123
62. Moran MC (1996) Treatment of periprosthetic fractures around total hip arthroplasty with an extensively coated femoral component. *J Arthroplasty* 11:981-988
63. Morrey BF, Kavanagh BF (1992) Complications with revision of the femoral component of total hip arthroplasty: comparison between cemented and uncemented techniques. *J Arthroplasty* 1992;7:71-79
64. Namba RS, Rose NE, Amstutz HC (1991) Unstable femoral fractures in hip arthroplasty. *Orthop Trans* 15:753
65. Nicholson P, Mulcahy D, Fenelon G (2001) Trochanteric union in revision hip arthroplasty. *J Arthroplasty* 16:65-69





66. Noorda RJP, Wuisman PIJM (2002) Mennen plate fixation for the treatment of periprosthetic femoral fractures. A multicenter study of thirty-six fractures. *J Bone Joint Surg* 84-A:2211-2215
67. Ogden W, Rendall J (1978) Fractures beneath hip prosthesis: a special indication for parham bands and plating. *Orthop Trans* 2:70
68. Otremski I, Nusam I, Glickman M, Newman RJ (1998) Mennen paraskeletal plate fixation for fracture of the femoral shaft in association with ipsilateral hip arthroplasty. *Injury* 29:421-423
69. Partridge AJ (1976) Nylon straps for internal fixation of bone. *Lancet* 2:1252
70. Partridge AJ, Evans PE (1982) The treatment of fractures of the shaft of the femur using nylon cerclage. *J Bone Joint Surg* 64-B:210-214
71. Pellicci PM, Inglis AE, Salvati EA (1980) Perforation of the femoral shaft during total hip replacement. *J Bone Joint Surg* 62-A:234-240
72. Radcliffe SN, Smith DN (1996) The Mennen plate in periprosthetic hip fractures. *Injury* 27:27-30
73. Reich SM, Jaffe WL (1994) Femoral fractures associated with loose cemented total hip arthroplasty. *Orthopedics* 17:185-189
74. Ries MD (1997) Periprosthetic fractures: early and late. *Orthopedics* 20:798-800
75. Robinson AHN, Ayllon-Garcia A, Hallet JP, Meggitt BF (1995) Periprosthetic fractures on the hip: the Mennen clasp plate. *Hip Int* 5:20-24
76. Roffman M, Mendes DG (1989) Fracture of the femur after total hip arthroplasty. *Orthopedics* 12:1067-1070
77. Schmidt AH, Kyle RF (2002) Periprosthetic fractures of the femur. *Orthop Clin North Am* 33:143-52
78. Schutz M, Müller M, Krettek C, Hontzsch D, Regazzoni P, Ganz R, Haas N (2001) Minimally invasive fracture stabilization of distal femoral fractures with the LISS: a prospective multicenter study. Results of a clinical study with special emphasis on difficult cases. *Injury* 32 suppl 3:SC48-54
79. Schwartz JT, Mayer JG, Engh CA (1989) Femoral fracture during non-cemented total hip arthroplasty. *J Bone Joint Surg* 71-A:1135-1142
80. Scott RD, Turner RH, Leitzes SM (1975) Femoral fractures in conjunction with total hip replacement. *J Bone Joint Surg* 57-A:494-501
81. Serocki JH, Chandler RW, Dorr LD (1992) Treatment of fractures about hip prostheses with compression plating. *J Arthroplasty* 7:129-135

82. Siegmeth A, Ment-Chiari WA, Wozasek GE, Vécsei V (1998) Femur fractures in patients with hip arthroplasty: Indications for revision arthroplasty. *J South Orthop Assoc* 7:251-258
83. Sledge JB 3rd, Abiri A (2002) An algorithm for the treatment of Vancouver Type B2 periprosthetic proximal femoral fractures. *J Arthroplasty* 17:887-892
84. Springfield DS (1987) Massive autogenous bone grafts. *Orthop Clin North Am* 18:249-256
85. Stern RE, Harwin SF, Kulick RG (1991) Management of ipsilateral femoral shaft fractures following hip arthroplasty. *Orthop Rev* 20:779-784
86. Stuchin SA (1990) Femoral shaft fracture in porous and press-fit total hip arthroplasty. *Orthop Rev* 19:153-159
87. Tadross TSF, Nanu AM, Buchanan MJ, Checketts RG (2000) Dall-Miles plating for periprosthetic B1 fractures of the femur. *J Arthroplasty* 15:49-51
88. Talab YA, States JD, Everts CM (1979) Femoral shaft perforations: a complication of total hip reconstruction. *Clin Orthop* 141:158-165
89. Taylor MM, Meyers MH, Harvey JP (1978) Intraoperative femur fractures during total hip replacement. *Clin Orthop* 137:96-103
90. Tower SS, Beals RK (1999) Fractures of the femur after hip replacement. The Oregon experience. *Orthop Clin North Am* 30:235-247
91. Tsiridis E, Haddad FS, Gie GA (2003) The management of periprosthetic femoral fractures around hip replacements. *Injury* 34:95-105
92. Tsiridis E, Haddad FS, Gie GA (2003) Dal-Miles plates for periprosthetic femoral fractures. A critical review of 16 cases. *Injury* 34:107-110
93. Uchio Y, Shu N, Nishikawa U, Takata N, Ochi M (1997) Mennen plate fixation for fractures of the femoral shaft after ipsilateral hip arthroplasty. *J Trauma* 42:1157-1161
94. Venu KM, Koba R, Garikipati R, Shenava Y, Madhu TS (2001) Dall-Miles cable and plate fixation for the treatment of periprosthetic femoral fractures – analysis of the results in 13 cases. *Injury* 32:395-400
95. Wahl B, Graßhoff, Meinecke I, Neumann HW (2001) Results of operative treatment of periprosthetic femoral shaft fracture after total hip arthroplasty. *Zentralbl Chir* 126:50-54
96. Wagner M, Knorr-Held F, Hohmann D (1996) Measuring stability of wire cerclage in femoral fractures when performing total hip replacement. *In vitro* study on a standardized bone model. *Archiv Orthop Trauma Surg* 115:33-37



97. Wang G-J, Miller TO, Stamp WG (1985) Femoral fracture following hip arthroplasty. *J Bone Joint Surg* 67-A:956-958
98. Wang J-W, Wang C-J (2000) Periprosthetic fracture of the femur after hip arthroplasty: the clinical outcome using cortical strut allografts. *J Orthop Surg* 8:27-31
99. Whittaker RP, Sotos LN, Ralston EL (1974) Fractures of the femur about femoral endoprostheses. *J Trauma* 14:675-694
100. Wilson D, Masri BA, Duncan CP (2001) Periprosthetic fractures: an operative algorithm. *Orthopedics* 24:869-870
101. Wang GJ, Miller TO, Stamp WG (1985) Femoral fractures following hip arthroplasty: brief note on treatment. *J Bone Joint Surg* 67-A:956-958
102. Wong P, Gross AE (1999) The use of structural allografts for treating periprosthetic fractures about the hip and knee. *Orthop Clin North Am* 30:259-264
103. Younger AS, Dunwoody J, Duncan CP (1998) Periprosthetic hip and knee fractures: The scope of the problem. *Instr Course Lect* 47:251-256
104. Zenni EJ Jr, Pomeroy DL, Caudle RJ (1988) Ogden plate and other fixations for fractures complicating femoral endoprostheses. *Clin Orthop* 231:83-90

